

—
NeoArch[®] de Neodent[®]

Solución inmediata de
arcada completa fija
MANUAL

GRAND MORSE[®]

An elderly couple with grey hair and a beard are smiling warmly while looking at a camera together. The man is on the left, wearing a blue button-down shirt over a white t-shirt. The woman is on the right, wearing a light-colored top. They are both looking at the camera with joy. The background is a soft-focus outdoor setting with green foliage.

*UNA SONRISA PARA
TODO EL MUNDO
SOLUCIÓN INMEDIATA DE ARCADE
COMPLETA FIJA NEOARCH® DE NEODENT®.*

CONTENIDO

INTRODUCCIÓN	4
Tratamiento para la rehabilitación de arcada completa con implantes	4
DESCRIPCIÓN DE NEOARCH®	6
La evolución de la arcada completa fija inmediata	6
Solución inmediata en maxilar con atrofia severa	8
PLANIFICACIÓN PREOPERATORIA	10
Consideraciones anatómicas	10
Planificación 3D digital.....	14
Distribución de los implantes y definición protésica	14
NEOARCH®	16
DE 4 A 8 IMPLANTES REGULARES	17
Implantes Helix GM®: diseñados para lograr inmediatez	17
Procedimientos quirúrgicos y colocación de los implantes	19
Uso del perfilador óseo	21
Opciones y procedimientos protésicos	22
IMPLANTES LARGOS	29
Implantes Helix GM® Long: solución para bicorticalización	29
Procedimientos quirúrgicos y colocación de los implantes	30
Opciones y procedimientos protésicos	32
IMPLANTES CIGOMÁTICOS	33
Zygoma GM™: implante para anclaje cigomático	34
Procedimientos quirúrgicos y colocación de los implantes	35
Opciones y procedimientos protésicos	37
SOLUCIONES DE RESTAURACIÓN INTEGRALES: DISEÑADAS PARA SATISFACER TODAS LAS EXPECTATIVAS DE LOS PACIENTES	38
ENVASE DEL IMPLANTE ZYGOMA GM™ Y HELIX GM® LONG	39
SEGUIMIENTO	40
Limpieza y cuidados	40
REFERENCIAS	41

INTRODUCCIÓN

— Tratamiento para la rehabilitación de arcada completa con implantes

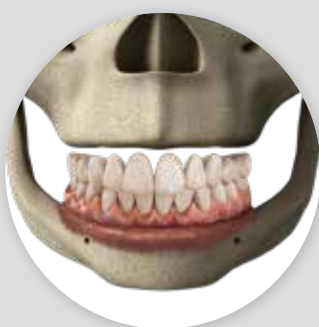La pérdida total de los dientes naturales afecta especialmente a las personas mayores y es un problema prevalente en todo el mundo. En todo el mundo, aproximadamente el 30% de las personas de edades comprendida entre los 65 y los 74 años no tiene ninguno de sus dientes naturales⁽¹⁾. Por lo tanto, independientemente de cualquier situación anatómica crítica, los pacientes esperan una rehabilitación estética y funcional adecuada con un elevado nivel de confort.

A fin de abordar las necesidades y expectativas de los pacientes que buscan soluciones rápidas, prácticas y fiables para un reemplazo dental completo, NeoArch® de Neodent® es una solución quirúrgica y protésica de arcada completa fija diseñada para la colocación de implantes en función de la estructura ósea alveolar atrófica restante.

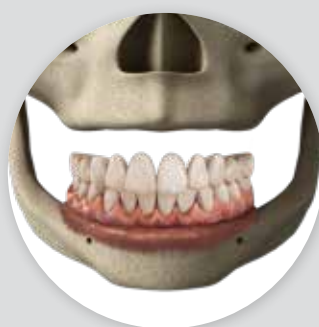Con el fin de proporcionar la distribución óptima de los implantes según las diferentes alturas de hueso residual, pueden utilizarse técnicas de apoyo a la rehabilitación de arcada completa fija. En este manual se describen los productos Neodent® para rehabilitaciones de arcada completa de 4 a 8 implantes, implantes largos o incluso implantes cigomáticos utilizados en diferentes abordajes clínicos.

Soluciones de arcada completa fija

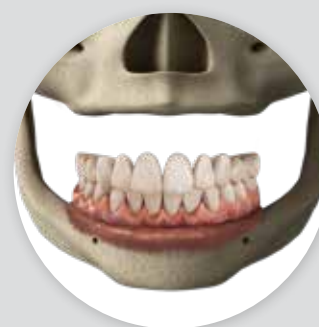Según el hueso alveolar residual



De 4 a 8 implantes regulares

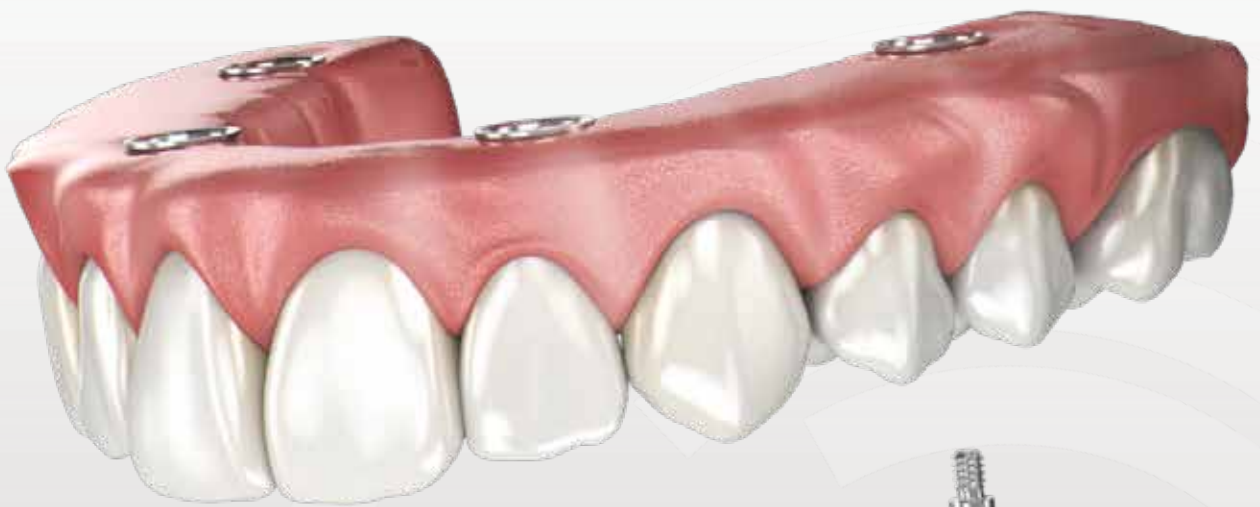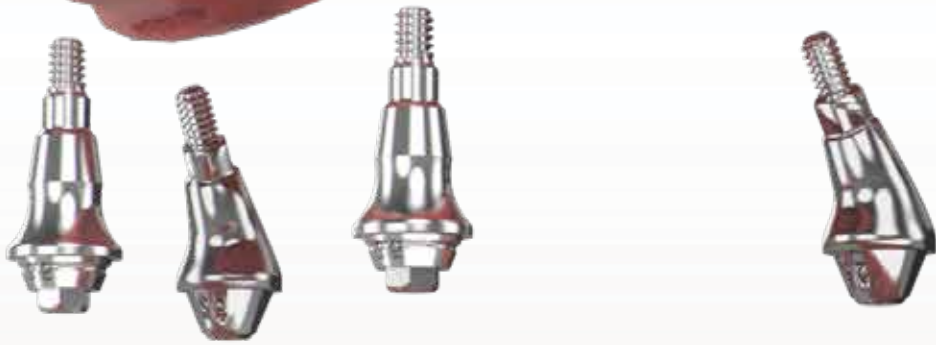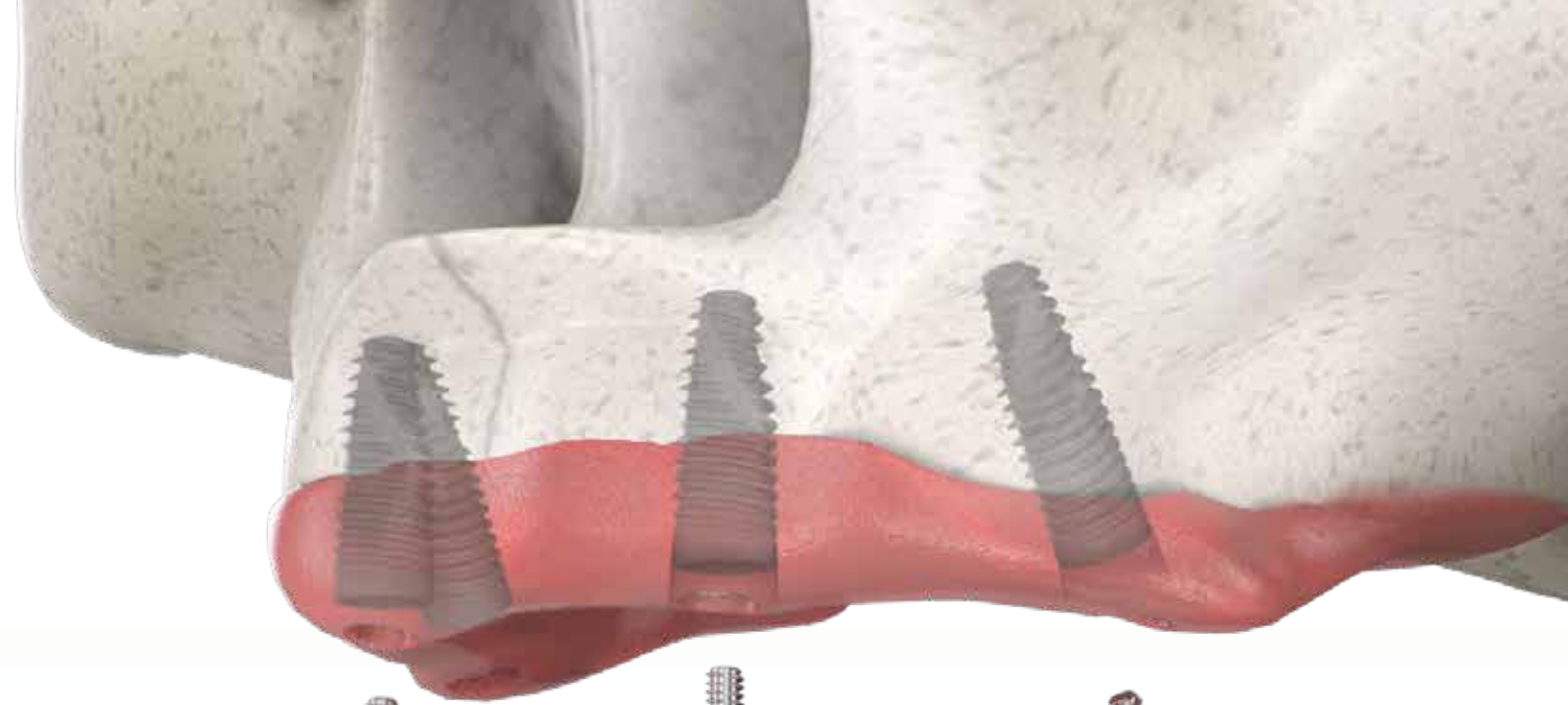


Implantes largos



Implantes cigomáticos

Figura 1. Diferentes alturas de hueso residual frente a las técnicas de implante.




DESCRIPCIÓN DE NEOARCH®

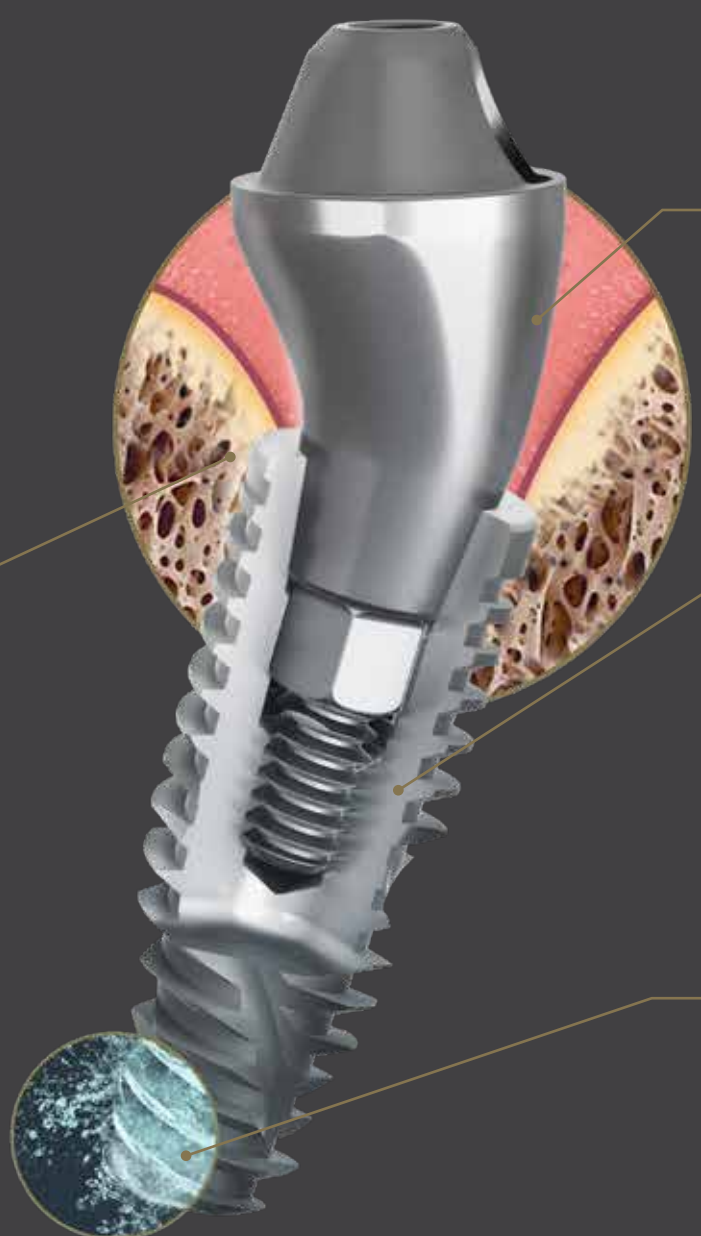
— La evolución de la arcada completa fija inmediata

NeoArch® Grand Morse® combina las tecnologías de Neodent® diseñadas para mejorar la rehabilitación inmediata de arcada completa. La combinación de la estabilidad de Grand Morse®, la versatilidad de Helix®, la predictibilidad de la superficie Acqua y la forma del mini pilar cónico optimizada maximizan la eficiencia de NeoArch®: un implante, una conexión, un pilar.

CONEXIÓN GRAND MORSE®: UNA BASE ESTABLE Y SÓLIDA DISEÑADA PARA EL ÉXITO A LARGO PLAZO.

- Una conexión protésica para todos los implantes Grand Morse®: fácil de usar.
- Conexión cono Morse de 16°: diseñada para garantizar un ajuste preciso para un sellado óptimo de la conexión.
- Conexión cono Morse con cambio de plataforma: satisface el concepto de cambio de plataforma.
- Conexión profunda cono Morse: diseñada para una distribución óptima de las cargas.
- Indexación interna: colocación precisa del pilar, protección frente a la rotación y manipulación sencilla.





MINI PILAR CÓNICO:
ESTÉTICA DE ASPECTO NATURAL INMEDIATO.

- Perfil de emergencia optimizado: reduce la necesidad de perfiles óseos.
- Varias opciones de altura gingival: adaptación a la disponibilidad de los tejidos.
- Angulación óptima de 17° y 30°: adaptación a la anatomía del paciente.
- Cono corto, ángulo ancho: maximización del ajuste pasivo y compensación de la angulación.

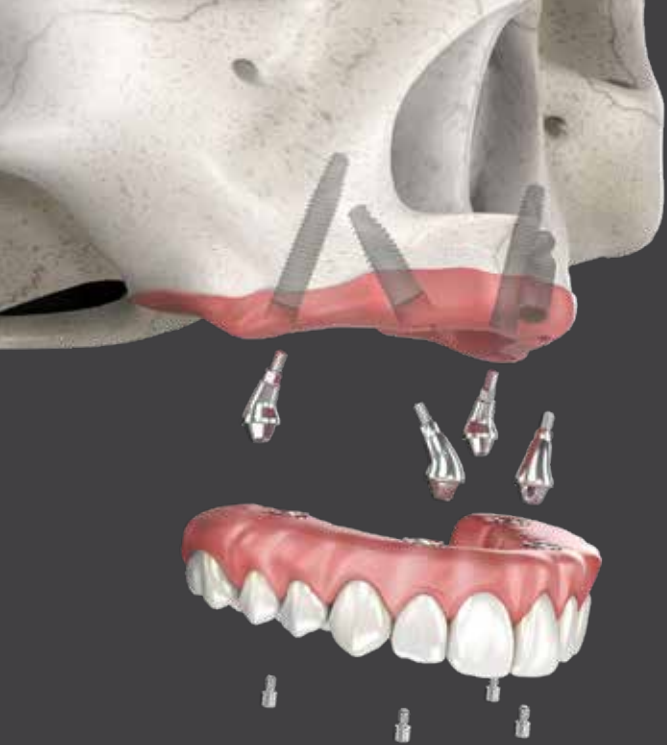HELIX® GRAND MORSE®:
VERSATILIDAD INSUPERABLE.

- Diseño de cuerpo cónico completo: facilita la preparación para la osteotomía.
- Contorno híbrido: permite estabilidad con flexibilidad de colocación vertical.
- Diseño de las roscas progresivas dinámicas: creado para lograr una gran estabilidad primaria en todos los tipos de hueso.
- Ápice activo: autorroscante.

SUPERFICIE ACQUA:
ELEVADA PREVISIBILIDAD DEL TRATAMIENTO.

- Superficie tratada con chorreado de arena de grano grueso y grabada con ácido: superficie NeoPoros de gran éxito.
- Superficie hidrofílica: mayor accesibilidad inmediata de la superficie.⁽⁷⁾






— Solución inmediata en maxilar con atrofia severa

Helix GM® Long y Zygoma GM™ de Neodent® complementan el sistema de implantes estándar para lograr el protocolo de carga inmediata en restauración de arcada completa fija. Están específicamente diseñados para aportar previsibilidad quirúrgica a casos de atrofia maxilar, como alternativa a los procedimientos de injerto.

Helix GM® Long *Solución para bicorticalización*



1. CONEXIÓN GRAND MORSE®

- Todas las ventajas de la conexión GM con cono Morse de 16° original diseñada para garantizar un ajuste preciso para un sellado de la conexión óptimo.
- Una misma conexión para todos los diámetros.

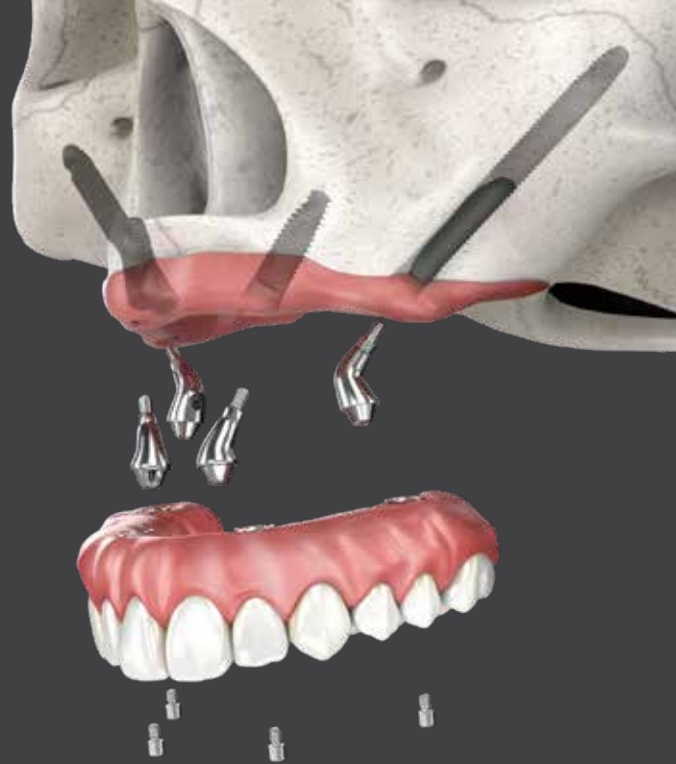
2. DISEÑO DEL IMPLANTE

- Cuerpo del implante híbrido Helix® para maximizar las opciones de tratamiento y la eficiencia.
- Roscas progresivas dinámicas diseñadas para lograr una elevada estabilidad primaria.

3. AMPLIA CARTERA

- Diámetros de 3,75 y 4,0 mm para mayor versatilidad del tratamiento.
- Longitudes de 20, 22,5 y 25 mm diseñadas para alcanzar bicorticalización.

NeoPoros



Zygoma GM™ *Implante para anclaje cigomático*

1. CONEXIÓN GRAND MORSE®

- Todas las ventajas de la conexión GM con cono Morse de 16° original diseñada para garantizar un ajuste preciso para un sellado de la conexión óptimo.
- Cabezal recto diseñado para ofrecer flexibilidad en la colocación del implante.

2. DISEÑO DEL IMPLANTE

- Protección del tejido gracias a sección sin espiras, para un contacto agradable con la mucosa.
- Aumento progresivo de la profundidad de la sutura en la zona apical.

3. AMPLIA CARTERA

- 4,0 mm de diámetro.
- Diez longitudes diferentes: 30 / 35 / 37,5 / 40 / 42,5 / 45 / 47,5 / 50 / 52,5 / 55 mm.



NeoPoros

PLANIFICACIÓN PREOPERATORIA

1. Consideraciones anatómicas

En los últimos años, se han observado tasas de éxito elevadas con el uso de cuatro implantes en la rehabilitación de pacientes edéntulos.^(2-4,6) Sin embargo, antes de la cirugía deben considerarse ciertos aspectos técnicos a fin de ayudar a garantizar el éxito del tratamiento^(7,8). Toda reconstrucción de arcada completa comienza con una planificación protésica clara y previamente definida, desarrollada según las estructuras restantes del paciente, incluidos el hueso alveolar residual y la línea de sonrisa.

Hueso alveolar residual

La cresta alveolar residual experimenta una reabsorción fisiológica tras la pérdida dental completa (figura 2). La reabsorción puede tener lugar en distintas zonas de la arcada. Los pacientes que presentan condiciones atróficas están indicados para recibir rehabilitaciones de arcada completa. Por lo tanto, el uso de implantes se convirtió en algo importante para la retención y la estabilidad de todo el sistema.

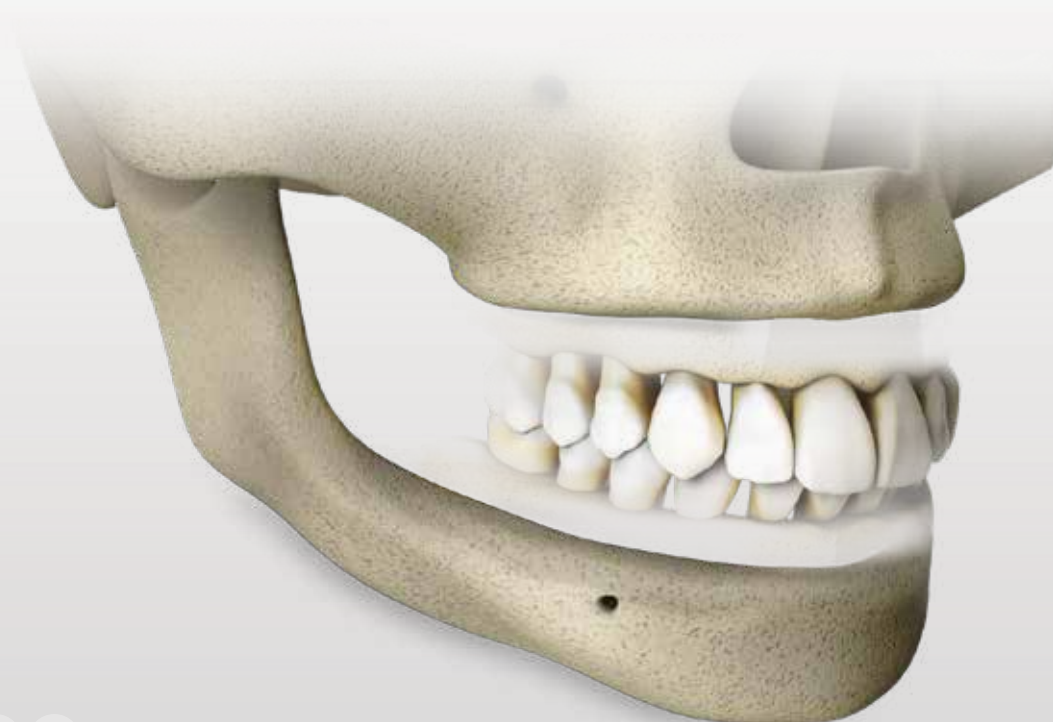
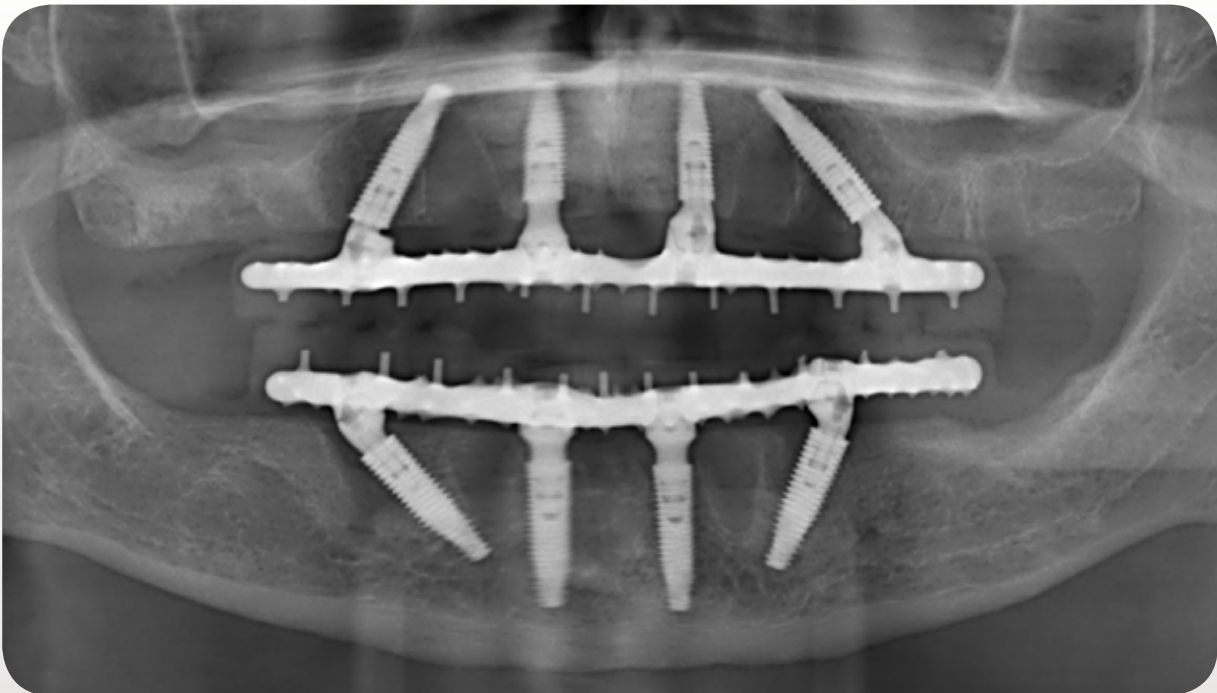


Figura 2. Reabsorción ósea en la mandíbula y el maxilar tras la pérdida dental completa.

El maxilar tiene una densidad ósea menor que la mandíbula, sobre todo cuando se compara en la región mandibular anterior entre la región de la región mentoniana. Por lo tanto, la bicorticalización es un buen método para lograr una elevada estabilidad primaria de los implantes en el maxilar. Asimismo, los implantes distales inclinados, cigomáticos o largos, son una estrategia eficaz para aumentar la zona de contacto con el hueso restante, de manera que se eviten estructuras anatómicas complicadas y se permita la bicorticalización (figura 3). Al mismo tiempo, los implantes anteriores están limitados por la cavidad nasal y en ocasiones pueden colocarse inclinados, con el ápice angulado distalmente también. Con este tratamiento se obtienen los mismos resultados y se conoce como M-4⁽⁹⁾. Así, si hay suficiente estructura ósea residual en la zona anterior, podrán utilizarse implantes largos para lograr bicorticalización más allá de la cresta alveolar.



* Datos de tratamiento del paciente autorizados para su publicación.

Figura 3. Mayor densidad ósea para colocar implantes en las paredes de la cavidad nasal y sinusal.

Línea de sonrisa

La línea de sonrisa del paciente determina los desafíos estéticos que impulsarán los procedimientos quirúrgicos y protésicos importantes, cuando el objetivo es una solución de aspecto natural. Las dos características, la línea de sonrisa junto con la altura de la cresta alveolar residual (figura 4), dictan la osteotomía horizontal ósea, la colocación de los implantes y la extensión protésica (con o sin "estética gingival") en función del espacio estético de la restauración y la higiene de la prótesis definitiva.

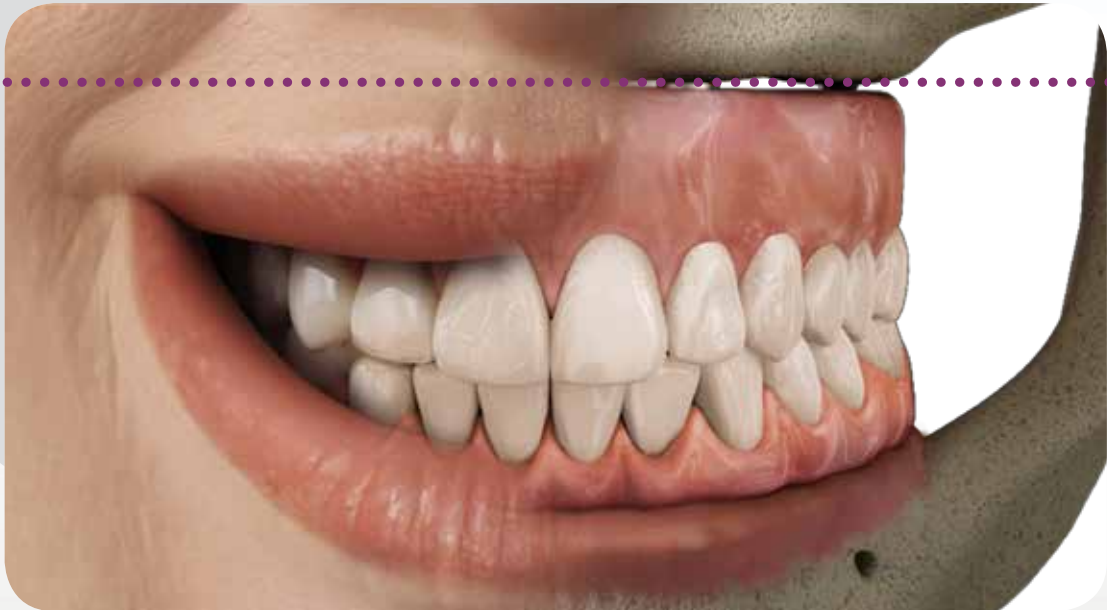


Figura 4. Extensión de la rehabilitación según las estructuras del paciente.

El labio superior define la línea de sonrisa del paciente y el contacto entre el puente y la mucosa restante nunca debe quedar expuesto, de lo contrario habrá problemas estéticos en la restauración definitiva. El labio superior debe cubrir la línea de transición entre el puente y la mucosa restante con independencia de la estructura ósea residual.

Durante la fase de planificación, es importante evaluar el volumen de hueso alveolar residual del paciente.

VOLUMEN DE HUESO ALVEOLAR RESIDUAL




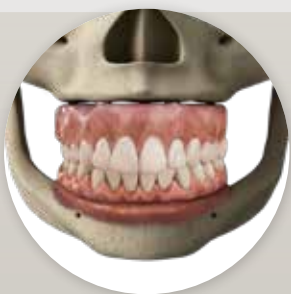
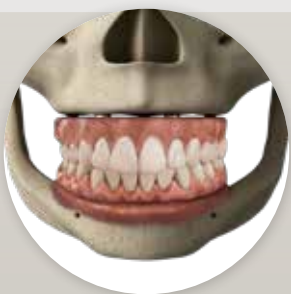
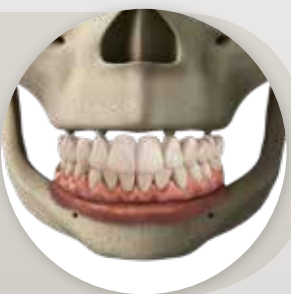
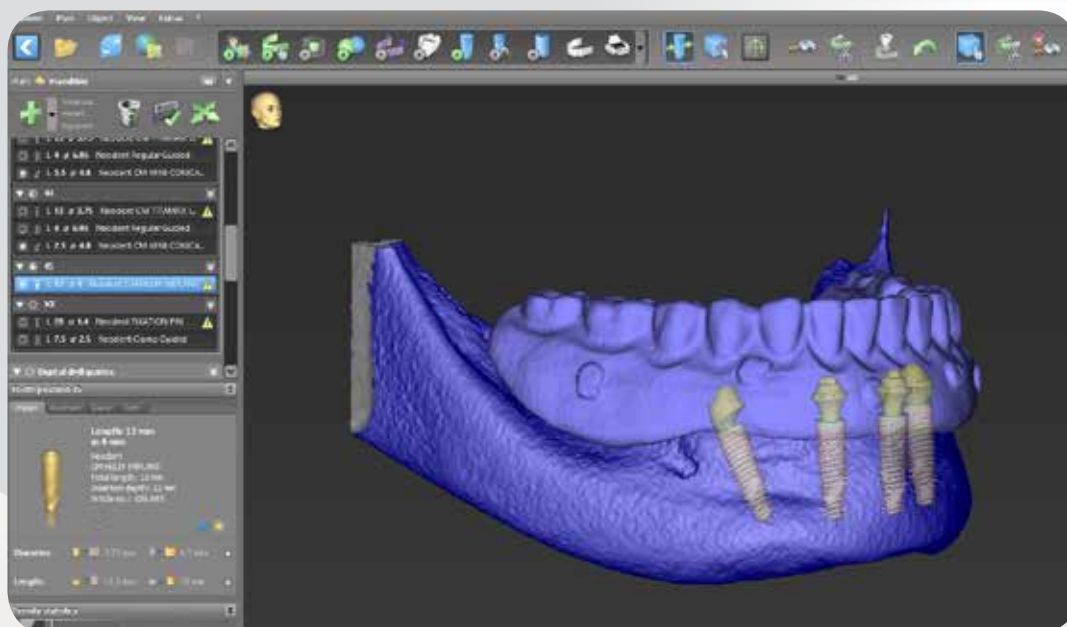
	pequeño	mediano	alto
ANTES			
Indicación para osteotomía horizontal	No está indicada si el hueso está en armonía con el labio superior e igualado.	Indicada para aplanar el hueso para evitar problemas estéticos y funcionales.	No está indicada si el hueso está en armonía con el labio superior y hay espacio protésico para la restauración (véase también la línea de sonrisa).
Línea de sonrisa alta	No está indicada la osteotomía si el hueso restante está en paralelo al labio superior, igualado y cubierto por el labio superior.	No está indicada la osteotomía si el hueso restante está en paralelo al labio superior, igualado y cubierto por el labio superior.	No está indicada la osteotomía si el hueso restante está en paralelo al labio superior e igualado. La osteotomía solo está indicada si el hueso restante no está en armonía con el labio superior.
Línea de sonrisa baja	No está indicada la osteotomía si el hueso restante está igualado.	No está indicada la osteotomía si el hueso restante está igualado.	No está indicada la osteotomía si el hueso restante está cubierto bajo el labio superior, igualado y hay espacio para la prótesis.
DESPUÉS			
Tipo de restauración	Gran cantidad de estética gingival en la restauración.	Pequeña cantidad de estética gingival en la restauración.	Sin estética gingival.

Tabla 1. Línea de sonrisa previamente desigual entre las coronas y la mucosa debido a la extrusión ósea y línea de sonrisa tras una osteotomía para la rehabilitación de arcada completa fija.

2. Planificación 3D digital

Para una rehabilitación de arcada completa satisfactoria, la planificación protésica inicial, fabricada con la ayuda de una guía tomográfica según la oclusión apropiada y usando imágenes obtenidas mediante tomografía computarizada de haz cónico (CBCT), debe definir la posición correcta de los implantes y tener en cuenta las estructuras anatómicas, especialmente en el caso de rehabilitaciones complejas (figura 5). Si el paciente presenta una dentadura completa convencional bien consolidada, también puede utilizarse como guía y como prótesis provisional inmediata implantosoportada. Además, puede utilizarse software de planificación específico para determinar las posiciones de los implantes.



*Datos extraídos del software coDiagnostiX®

*Datos de tratamiento del paciente autorizados para su publicación.

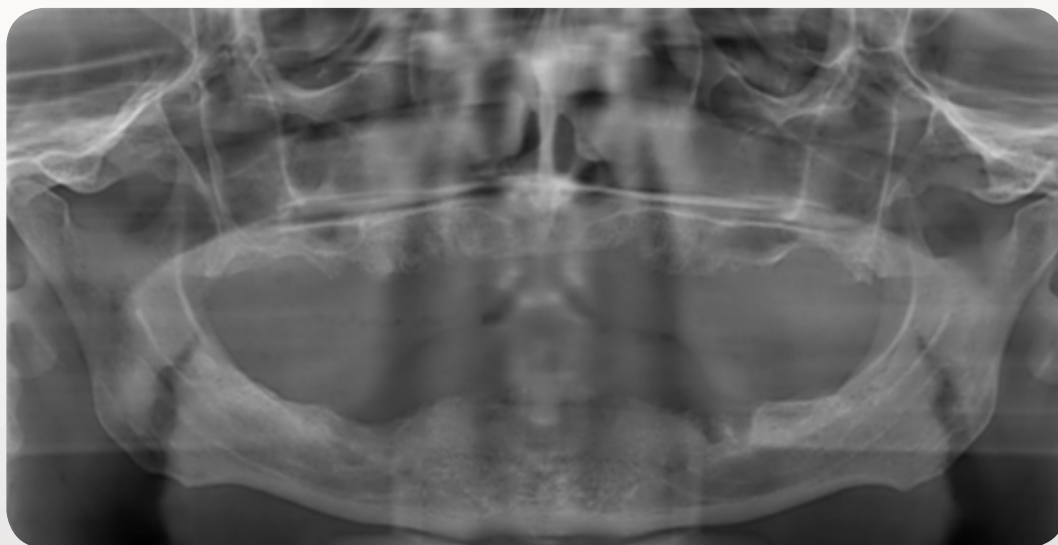
Figura 5. Distribución de los implantes según la disponibilidad ósea y la planificación protésica.

3. Distribución de los implantes y definición protésica

La distribución de los implantes es un factor importante a tener en cuenta en puentes para arcada completa, puesto que determina el resultado mecánico en el sistema. La colocación y la oclusión de los implantes anteroposteriores debe equilibrarse para evitar la concentración de tensión.^(9,10) El estado del hueso, por ejemplo, la densidad, el grosor y las estructuras anatómicas, son responsables de la planificación de la distribución del implante. Por tanto, el maxilar posterior se considera el área intraoral más difícil y problemática para el tratamiento con implantes osteointegrados, que presenten calidad y cantidad óseas deficientes, acceso quirúrgico y biomecánica (fuerzas masticatorias más grandes)^(11,12).

Existen muchas opciones para rehabilitar una arcada completa fija y, en función de las estructuras restantes y las preferencias profesionales, se pueden utilizar de 4 a 8 implantes rectos o inclinados normales, implantes largos, o el añadido de implantes cigomáticos para proporcionar una solución fija y mejorar el rendimiento masticatorio y la calidad de vida del paciente. El uso de únicamente cuatro implantes normales con los distales inclinados permite más opciones para la posición final y la distribución anteroposterior al planificar la rehabilitación^(9,10) y se utiliza normalmente al hacer frente a una cresta alveolar residual alta. En caso de crestas extremadamente atróficas en el hueso maxilar, la colocación de los implantes en un hueso cortical más denso como, por ejemplo, las regiones pterigomaxilares y cigomáticas puede proporcionar el apoyo implantario adecuado y eliminar procedimientos como el aumento de seno, los injertos de bloque óseo complementarios y el uso de un gran número de implantes^(13,14).

Los odontólogos pueden definir la distribución de los implantes en función del tamaño del cantiléver en los casos donde los implantes distales se hayan determinado inicialmente. Los implantes mediales pueden colocarse en una posición lo más anterior posible para repartir los implantes a lo largo de la arcada y distribuir las fuerzas de manera uniforme por toda la arcada y los implantes (figura 6). El uso de únicamente cuatro implantes permite más opciones para la posición final y la distribución anteroposterior al planificar la rehabilitación^(9,10) y se utiliza normalmente al hacer frente a una cresta alveolar residual alta.



*Datos de tratamiento del paciente autorizados para su publicación.

Figura 6. Radiografía panorámica de un paciente edéntulo.

Nota: la distribución anteroposterior de los implantes sobre la arcada debe evaluarse detenidamente, ya que esto determina la distribución de la tensión del sistema (figuras 35 - 36).

Los implantes distales deben colocarse antes que los implantes anteriores, ya que determinan los límites posteriores de la distribución de los implantes y están más próximos a las estructuras anatómicas clave que deben evitarse, como la región mentoniana en la mandíbula, la cavidad nasal y el seno en el maxilar. Dado que la instalación de los implantes inclinados posteriores se realiza alrededor de la región del primer y el segundo premolar, se indica un cantiléver corto para la extensión hasta el primer molar, de manera que se reduzca la tensión sobre el hueso cortical periimplantario y se aumente la longevidad de la rehabilitación. Por lo tanto, la prótesis debe extenderse a un máximo de 12 dientes.

Las soluciones de arcada completa fija NeoArch® aportan desde la fase inicial a la restauración final un claro y completo flujo de trabajo de portfolio que ayuda al odontólogo con diferentes técnicas quirúrgicas y de disponibilidad ósea. Encuentre una proposición de flujo de trabajo para todas las opciones de tratamiento:

1 DE 4 A 8 IMPLANTES REGULARES

- *Implantes Helix GM®: diseñados para lograr inmediatez*
- *Procedimientos quirúrgicos y colocación de los implantes*
- *Opciones y procedimientos protésicos*

2 IMPLANTES LARGOS

- *Implantes Helix GM® Long*
- *Procedimientos quirúrgicos y colocación de los implantes*
- *Opciones y procedimientos protésicos*

3 IMPLANTES CIGOMÁTICOS

- *Implantes Zygoma GM™*
- *Procedimientos quirúrgicos y colocación de los implantes*
- *Opciones y procedimientos protésicos*

1 DE 4 A 8 IMPLANTES REGULARES

Implantes Helix GM®: diseñados para lograr inmediatez

Idealmente, un procedimiento de arcada completa debe optimizar una carga inmediata con una colocación de implantes con un torque mínimo⁽¹⁵⁻¹⁹⁾ y una prótesis definitiva con una oclusión adecuada. Los implantes Helix GM® tienen una forma exterior cónica dual con roscas compresivas en la zona coronal y roscas cortantes en el ápice para lograr una gran estabilidad incluso en zonas con poca densidad ósea.

Asimismo, la selección de implantes basada en el principio de bicorticalización puede alcanzar un torque superior^(20,21) y, por lo tanto, poner a disposición de los cirujanos que empleen esta técnica más opciones de longitudes y diámetros.

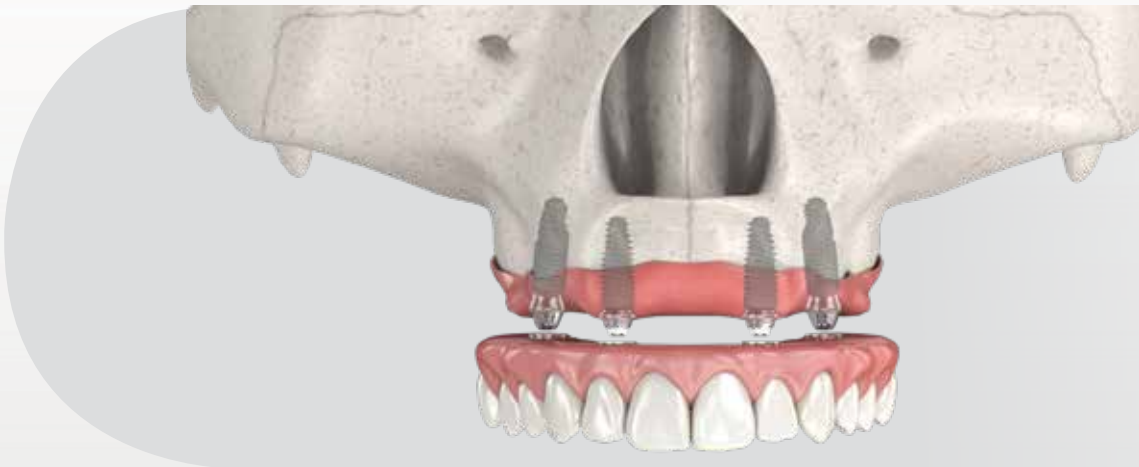



Figura 7. Colocación del implante en una rehabilitación de arcada completa con 4 implantes normales.

- *Conexión protésica GM;*
- *Diámetros de Ø3,5 a Ø6,0;*
- *Longitudes de 8,0 a 18,0 mm*
- *Diseño de las roscas progresivas dinámicas: creado para lograr una gran estabilidad primaria en todos los tipos de hueso.*
- *Superficie Neoporos y Acqua.*



		8,0 mm	10,0 mm	11,5 mm	13,0 mm	16,0 mm	18,0 mm
Ø 3,5	Acqua	140.943	140.944	140.945	140.946	140.947	140.988
	NeoPoros	109.943	109.944	109.945	109.946	109.947	109.988
Ø 3,75	Acqua	140.976	140.977	140.978	140.979	140.980	140.981
	NeoPoros	109.976	109.977	109.978	109.979	109.980	109.981
Ø 4,0	Acqua	140.982	140.983	140.984	140.985	140.986	140.987
	NeoPoros	109.982	109.983	109.984	109.985	109.986	109.987
Ø 4,3	Acqua	140.948	140.949	140.950	140.951	140.952	140.989
	NeoPoros	109.948	109.949	109.950	109.951	109.952	109.989
Ø 5,0	Acqua	140.953	140.954	140.955	140.956	140.957	140.990
	NeoPoros	109.953	109.954	109.955	109.956	109.957	109.990
Ø 6,0	Acqua	140.1009	140.1010	140.1011	140.1012		
	NeoPoros	109.1009	109.1010	109.1011	109.1012		

Tabla 2. Longitudes y diámetros de implante Helix GM®

		Inicial 103.170	Ø 2,0 103.425	Ø 3,5 103.399	Ø 3,5+ 103.419	Ø 2,8/3,5 103.414	Ø 3,75 103.402	Ø 3,75+ 103.420	Ø 3,0/3,75 103.415	Ø 4,0 103.405	Ø 4,0+ 103.421	Ø 3,3/4,0 103.416	Ø 4,3 103.408	Ø 4,3+ 103.422	Ø 3,6/4,3 103.417	Ø 5,0 103.411	Ø 5,0+ 103.423	Ø 4,3/5,0 103.418	Ø 6,0 103.427
Ø 3,5	Opcional	✓		✓	✓														
Ø 3,75	Opcional	✓	✓				✓	✓											
Ø 4,0	Opcional	✓	✓			✓				✓	✓								
Ø 4,3	Opcional	✓	✓			✓			✓				✓	✓					
Ø 5,0	Opcional	✓	✓			✓				Opcional			✓		✓		✓	✓	

Tipos de hueso I y II

Ø 3,5	Opcional	✓	✓																
Ø 3,75	Opcional	✓	✓			Opcional													
Ø 4,0	Opcional	✓	✓						Opcional										
Ø 4,3	Opcional	✓	✓			✓						Opcional							
Ø 5,0	Opcional	✓	✓									✓			Opcional				
Ø 6,0	Opcional	✓	✓			✓						✓			✓				✓

Tipos de hueso III y IV

Tabla 3. Secuencia de perforación de Helix GM®.

Procedimientos quirúrgicos y colocación de los implantes

Cuando se haya completado la planificación protésica y quirúrgica, es posible emplear una técnica de colgajo tras la osteotomía, si fuera necesario, para la colocación de los implantes. En función de la disponibilidad ósea, el cirujano puede utilizar la cantidad de implantes que mejor se adapte para la rehabilitación de la distribución de fuerza. Se indican los siguientes pasos para la colocación de 4 implantes:



Figura 8.

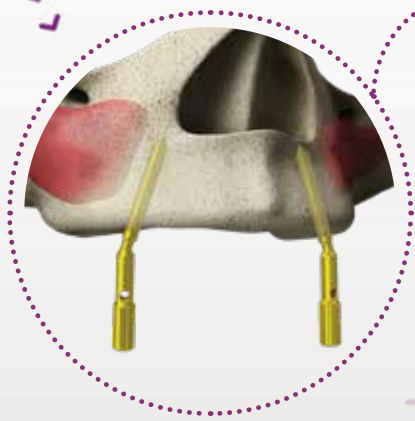


Figura 9.

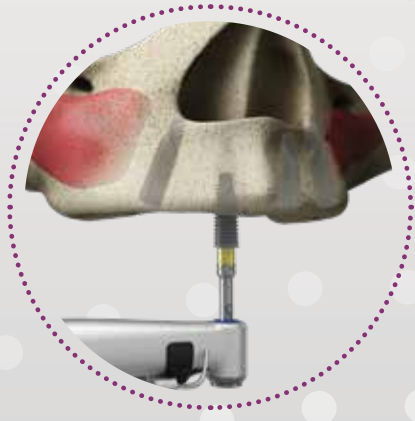


Figura 11.

Instrumentación del maxilar

1. Localice las estructuras anatómicas importantes, como el seno maxilar y la cavidad nasal, para colocar implantes inclinados correctamente (figura 8). Los implantes distales se colocan en la región del segundo premolar o el primer molar y los implantes anteriores en la región de los incisivos laterales. El lugar de implante se prepara perforando a la profundidad y el diámetro adecuados según la planificación previa y las instrucciones de uso (www.ifu.neodent.com.br).



Figura 10. Medidores de ángulo GM para fresa 2.0

2. Tras el fresado con la fresa 2.0, coloque el medidor de ángulo para fresa GM a 17° o 30° para analizar si la preparación inclinada se ajusta a la línea de la arcada de la cresta residual del paciente y la futura alineación protésica (figura 9 y 10).

3. Coloque los implantes inclinados distales en primer lugar y, a continuación, los implantes anteriores rectos en el lugar óseo preparado. Para ello, empiece con una pieza de mano a una velocidad giratoria de 30 rpm y un torque de 32 N.cm (figura 11). El instrumento de inserción para pieza de mano tiene unas pinzas de metal en el ápice activo para mantener el implante estable durante el transporte. Finalice la colocación del implante con la conexión para carraca mediante la colocación del implante con la muesca exacta orientada hacia la zona mesial y según la línea de la arcada residual del paciente en el caso de implantes inclinados y hacia la zona bucal para la colocación de implantes anteriores rectos, con el fin de ofrecer orientación protésica.

Nota: las líneas de las conexiones para carraca están diseñadas para establecer la colocación de los implantes a nivel óseo. Para instalar los implantes anteriores, prepare las zonas anteriores lo más alejadas unas de otras que resulte posible y a una distancia segura de los implantes posteriores inclinados.

Instrumentación de la mandíbula

1. Localice estructuras anatómicas importantes como el nervio alveolar inferior y coloque el implante inclinado evitando dichas estructuras (figura 12). Los implantes distales deben colocarse en la región del primer premolar y los implantes anteriores en la región de los incisivos laterales.

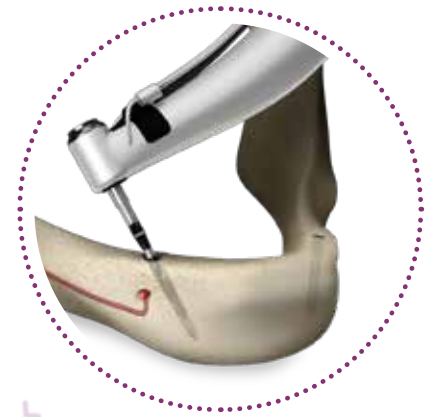

Figura 12.

2. El lugar de implante se prepara perforando a la profundidad y el diámetro adecuados según la planificación previa y las instrucciones de uso (www.ifu.neodent.com.br). Tras el fresado con la fresa 2.0, coloque el medidor de ángulo para fresa GM a 17° o 30° para analizar si la preparación inclinada se ajusta a la línea de la arcada de la cresta residual del paciente y la futura alineación protésica (figura 13). Siga con la secuencia de fresado hasta alcanzar el diámetro apropiado en la zona alveolar.

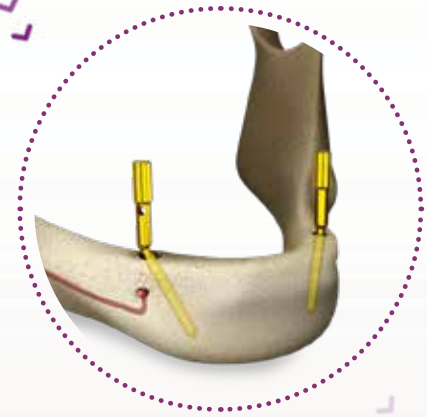

Figura 13.

3. Coloque los implantes inclinados distales en primer lugar y, a continuación, los implantes anteriores rectos en el lugar óseo preparado. Para ello, empiece con una pieza de mano a una velocidad de 30 rpm y un torque de 32 N.cm (figura 14). El instrumento de inserción para pieza de mano tiene unas pinzas de metal en el ápice activo para mantener el implante estable durante el transporte. Finalice la instalación con la conexión para carraca mediante la colocación del implante con la muesca exacta orientada hacia la zona mesial y según la línea de la arcada residual del paciente en el caso de implantes inclinados y hacia la zona bucal para la colocación de implantes anteriores rectos, con el fin de ofrecer orientación protésica.

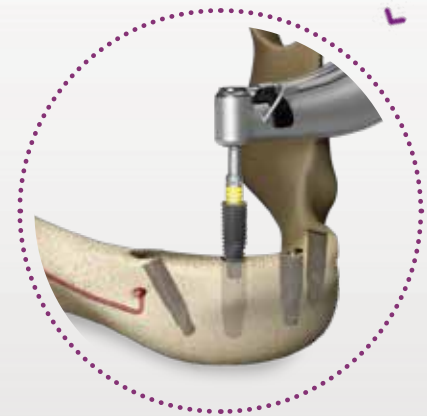

Figura 14.

Nota: las líneas de las conexiones para carraca están diseñadas para establecer la colocación de los implantes a nivel óseo. Para colocar los implantes anteriores, prepare las zonas anteriores lo más alejadas unas de otras que resulte posible y a una distancia segura de los implantes posteriores inclinados.



Figura 15. Medidores de ángulo GM




Figura 16. Tras colocar los implantes, asegúrese de que el medidor de ángulo esté alineado con la línea de la arcada de la cresta residual del paciente.

— Uso del perfilador óseo

Se utiliza una fresa de perfil óseo para eliminar hueso alrededor de la plataforma, cuando sea necesario, en los siguientes casos:

- Implantes inclinados para perfil de emergencia del pilar;
- Colocación de implantes subcrestales;
- Cresta alveolar residual desigual.

Se indica la siguiente secuencia:

1. Instale la guía de la fresa de perfil óseo en el implante con el destornillador manual Neo.
2. Ajuste la fresa de perfil óseo en la pieza de mano y colóquela sobre la guía.
3. Frese el hueso coronal alrededor del implante cuando el hueso interfiera con el perfil de emergencia del pilar. Emplee una técnica de fresado intermitente con abundante irrigación.

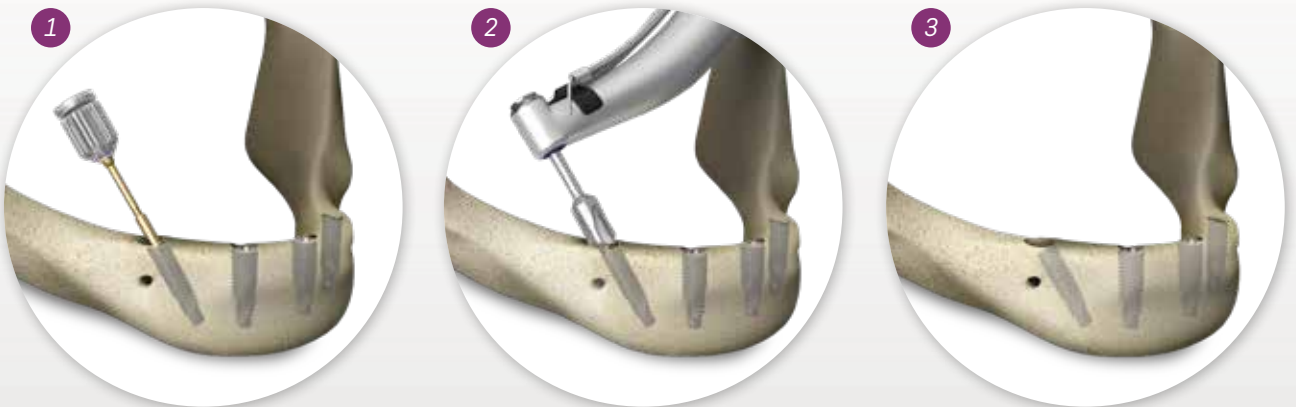

Figura 17. Secuencia de perforación al usar perfil óseo.

Nota: cuando esté fresando, mantenga alineados el perfil óseo y la guía. No ejerza ninguna fuerza de flexión y tenga en cuenta la necesidad de una irrigación abundante.

Opciones y procedimientos protésicos

Selección de pilar

Después de colocar los implantes, se indican los siguientes pasos para la instalación de los pilares:

1. Para los implantes posteriores inclinados, se recomienda el uso de pilares angulados. Para la selección de los pilares, utilice el medidor de ángulo GM de manera intraoral para determinar la angulación y la posición definitivas del pilar y la altura gingival (figura 18). Si el medidor de ángulo no apunta a la línea de la arcada de la cresta residual del paciente, el implante todavía puede girarse para una alineación protésica futura adecuada (figura 16).

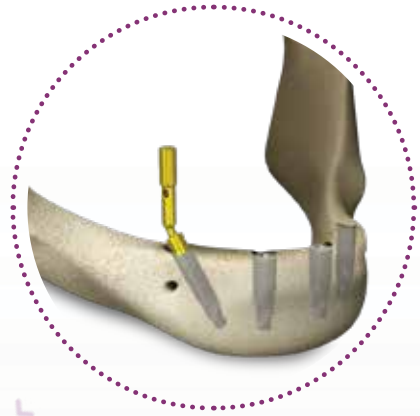


Figura 18.

2. Instale el mini pilar cónico GM Exact 17°/30° con el destornillador Neo con un torque de 20 N.cm (figura 19).

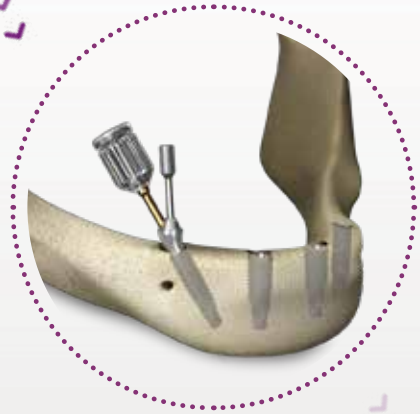


Figura 19.

3. Existen dos opciones para los pilares rectos anteriores: Mini pilar o micro pilar cónico. La diferencia está en que el mini pilar cónico se recomienda en el caso de pacientes que presentan un espacio interoclusal reducido y ofrece un espacio más amplio para la elaboración de una barra y/o el material protésico. Para los dos pilares, utilice el destornillador hexagonal con un torque de 32 N.cm. Instale los pilares finales (figura 20).

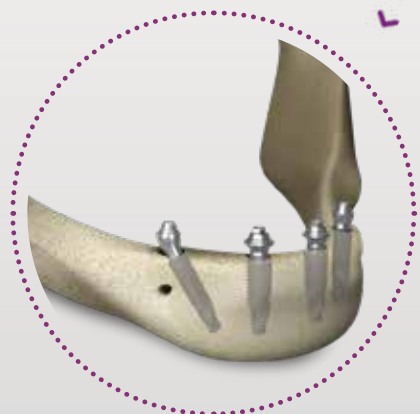

Figura 20.

Nota: los pilares angulados se entregan premontados, lo cual simplifica la colocación del implante en la región posterior (figura 19). Además, la conexión premontada indica la orientación del canal del tornillo oclusal. Asimismo, los pilares angulados se presentan en 17° o 30° y con un altura gingival de 1,5, 2,5 o 3,5 mm.



La figura 21 muestra el perfil de emergencia optimizado que el nuevo mini pilar cónico GM puede producir, dada su forma anatómicamente curva. Esta característica también está diseñada para facilitar los procedimientos de limpieza diarios de los pacientes.

Tras completar los procedimientos quirúrgicos y la colocación de los pilares, se toma una impresión para moldear los lugares de los pilares definitivos en el modelo de yeso. Se indican los siguientes pasos para una IMPRESIÓN CON CUBETA ABIERTA:

1. Coloque el casquillo de impresión con cubeta abierta del mini pilar cónico Slim de manera precisa en el pilar y gire únicamente el tornillo, con la mano o con la ayuda de la conexión para torque Neo (figura 22). Realice perforaciones en la cubeta de impresión personalizada (resina de fraguado con luz) de acuerdo con la situación individual y observe si el tornillo del casquillo de impresión sobresale visiblemente.

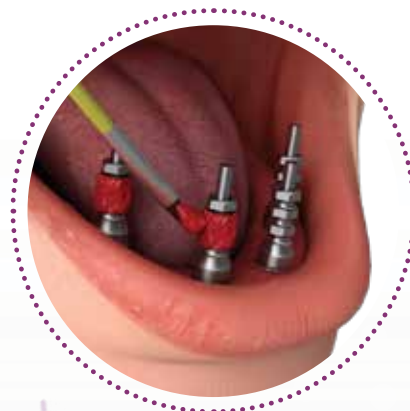

Figura 22.

2. Ferulice los casquillos de impresión con una resina acrílica de polimerización de baja contracción según las recomendaciones del fabricante. Se recomienda tomar la impresión con un material de impresión elastomérico estándar (p. ej., siloxano polivinílico). Descubra los tornillos antes de que el material fragüe. Cuando el material haya fraguado, afloje los tornillos de los casquillos con la conexión para torque Neo y retire la cubeta. Para identificar fácilmente los pilares, incluya los análogos cuando envíe la impresión dental al laboratorio (figura 23).

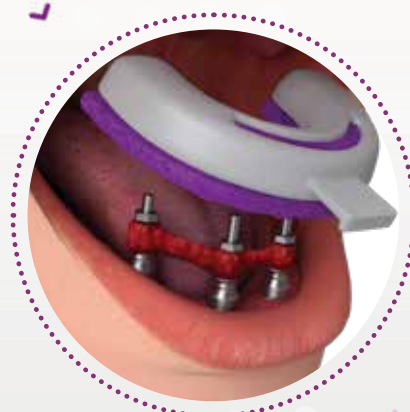


Figura 23.

3. Fabrique el modelo maestro con piedra tipo IV (figura 24) o proceda con un proceso de escaneado digital y cree un modelo impreso en 3D. Para un flujo de trabajo convencional, debe utilizarse siempre una máscara gingival para garantizar el contorneado óptimo del perfil de emergencia. Este modelo de yeso definitivo se empleará en los siguientes pasos del proceso de restauración.

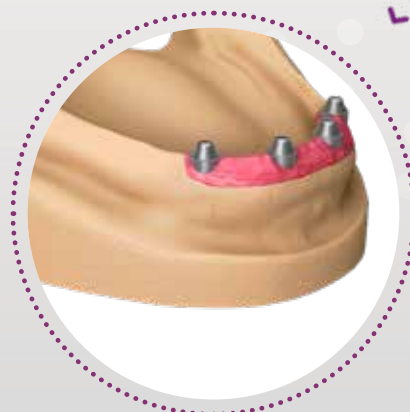


Figura 24.

Provisionalización inmediata

En las 48 horas posteriores al procedimiento quirúrgico, los odontólogos pueden restaurar provisionalmente la función y la estética oral de los pacientes. La cartera de soluciones restauradoras incluye la barra distal Neo para reforzar la transición provisional de una dentadura completa a una arcada completa fija. Se indican los siguientes pasos para una TEMPORIZACIÓN INMEDIATA:

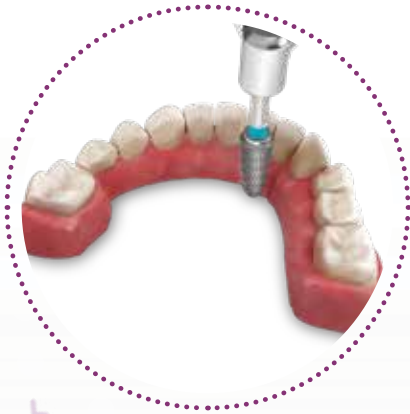

Figura 25.

1. Acelere el desgaste lingual en la dentadura completa convencional conservando la integridad bucal y de la región posterior (figura 25).

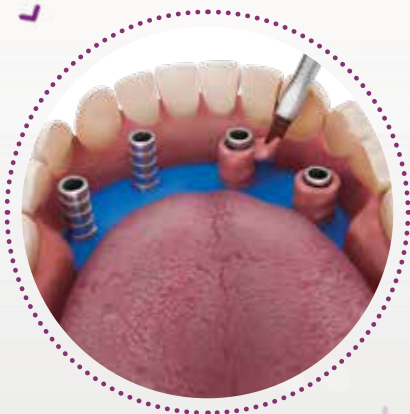


Figura 26.

2. Coloque casquillos de titanio sin encaje en los pilares de la región anterior y posterior. Examine la alineación y la relación entre los componentes del implante y la prótesis. Tras haber garantizado la posición, asegúrese de que la disposición oclusal se ajuste a la prótesis preparada y coloque una banda de goma sobre los casquillos para protegerlos y evitar que la resina acrílica entre en contacto con el tejido blando (figura 26). Aplique resina acrílica gingival alrededor de los casquillos. El paciente debe estar en oclusión para establecer una relación central correcta entre las arcadas hasta la polimerización de la resina.

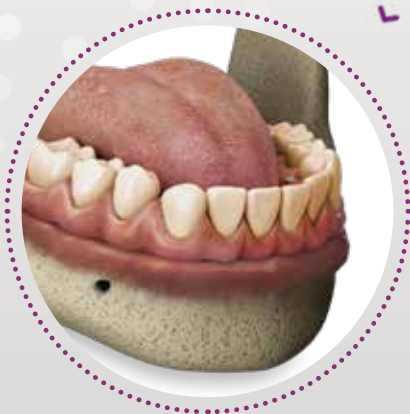

Figura 27.

3. Finalice y pula la restauración provisional. Coloque la restauración provisional en la boca del paciente y apriete los tornillos oclusales a 10 N.cm con el destornillador Neo (figura 27).

Después de producir el modelo de yeso definitivo, la barra puede fabricarse en el centro del laboratorio mediante técnicas de colado convencionales.

1. Coloque los casquillos moldeables (casquillos One Step Hybrid o convencionales) encima de los análogos con un torque de 10 N.cm (figura 28). Encere la estructura de barra según la disponibilidad del espacio interoclusal del paciente.

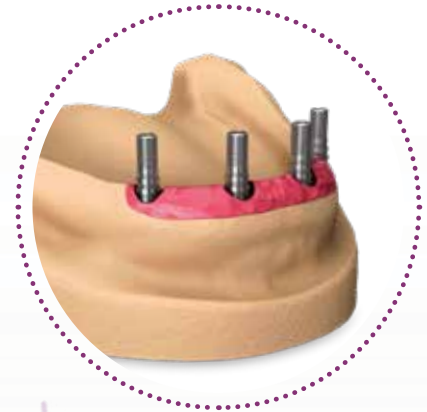


Figura 28.

2. Realice el colado de la barra y compruebe su alineación sobre el modelo (figura 29). Para una técnica de colado convencional, se requiere una sección clínica para garantizar el ajuste pasivo de la barra. De lo contrario, realice una sección transversal en la barra y reconéctela intraoralmente con resina acrílica de polimerización de baja contracción, de manera que se restablezca el ajuste de la barra. Para la técnica One Step Hybrid, cemente la estructura sobre los casquillos de titanio.

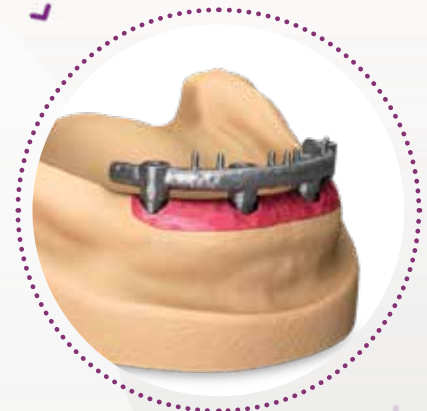

Figura 29.

3. Produzca la restauración definitiva según la estructura fresada a medida. Instale la restauración fija completa definitiva en la boca del paciente (figura 30).

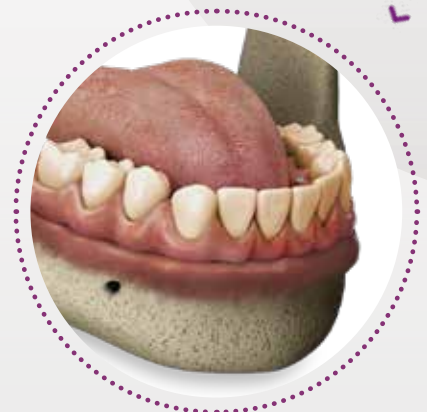

Figura 30.

Si decide trabajar con una estructura digital fresada a medida, proceda de la siguiente forma:

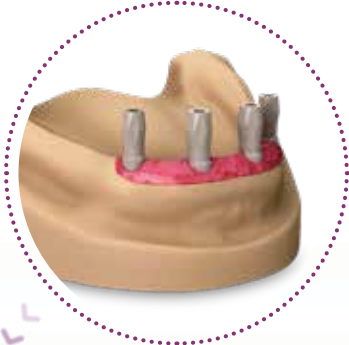

Figura 31.

1. Fabrique el modelo maestro según una impresión dental o proceda con el proceso de escaneo digital para crear un modelo impreso en 3D. Coloque los cuerpos de referencia de los mini pilares cónicos sobre los análogos en el modelo dental con el destornillador manual 1.2 (figura 31).



Figura 32.

2. Escanee el modelo de yeso con la ayuda de un escáner y diseñe la estructura en el programa de CAD (figura 32).

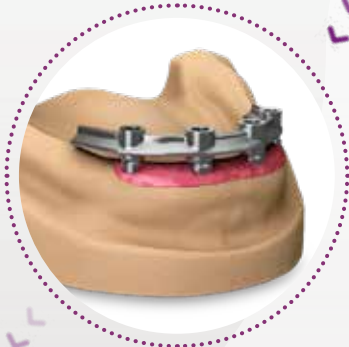

Figura 33.

3. Produzca la restauración definitiva según la estructura fresada a medida (figura 33).

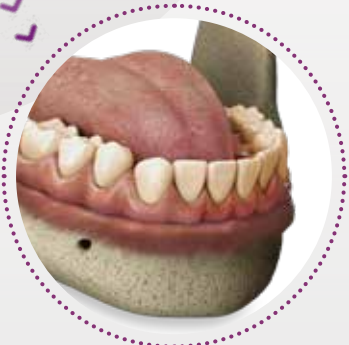

Figura 34.

4. En la consulta dental, coloque la restauración definitiva en la boca del paciente (figura 34).

Para rehabilitaciones mandibulares, se indica un tamaño de cantiléver de hasta 2 dientes (segundo premolar y primer molar) y los implantes anteriores se colocan en la región del incisivo lateral adecuadamente^(9,10) (figura 35).

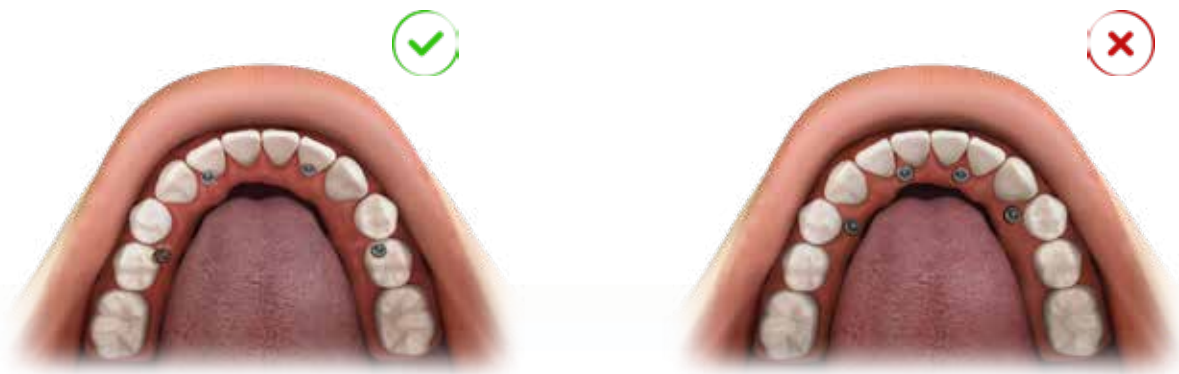


Figura 35. Distribución de fuerzas y proporciones de resistencia en rehabilitaciones de arcada completa con cuatro implantes.

En la planificación maxilar, el cantiléver debe extenderse solo para el primer molar. Los implantes anteriores pueden ubicarse en el incisivo lateral o en la región canina^(9,10) (figura 36).

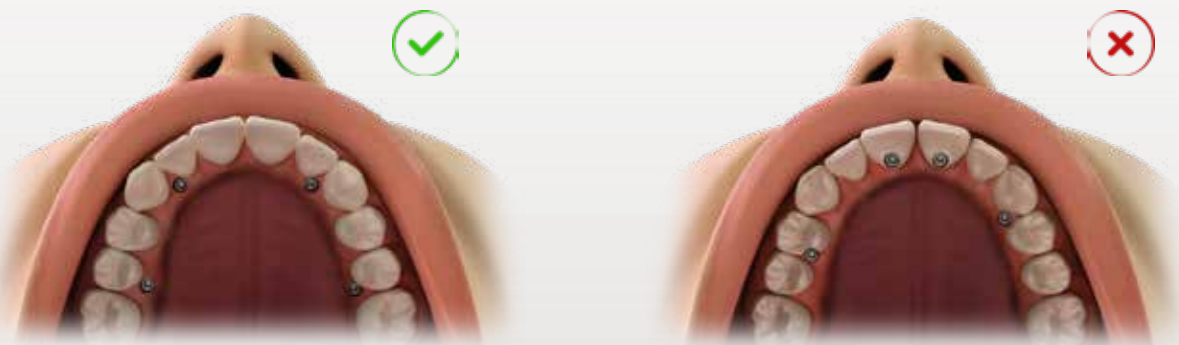


Figura 36. Proporción y relación de la colocación de los implantes y tamaño del cantiléver.

Para lograr una mejor distribución de la tensión, la forma esbozada entre los implantes debe ser lo más cuadrada posible.

2 IMPLANTES LARGOS

Los implantes Neodent® largos están diseñados para colocarse quirúrgicamente en el hueso maxilar, ofreciendo apoyo para rehabilitaciones protésicas y restaurando la función masticatoria del paciente. Se pueden utilizar con procedimientos de una sola fase o de dos fases, para restauraciones de múltiples unidades y se pueden cargar de inmediato cuando se logra la estabilidad primaria adecuada y con la carga oclusal apropiada. Están indicados para rehabilitación de pacientes con maxilar atrófico.

Implantes Helix GM® Long: solución para bicorticalización

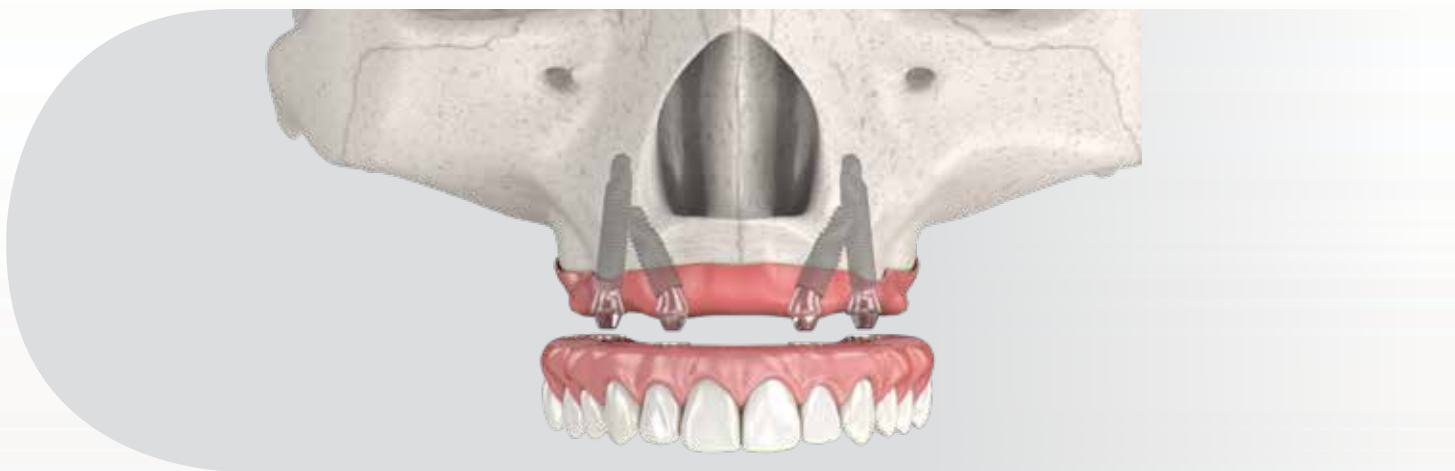


Figura 37. Colocación del implante en una rehabilitación de arcada completa con 2 implantes largos y 2 implantes normales.

- Conexión protésica GM;
- Diámetros de 3,75 y 4,0 mm;
- Longitudes de 20,0; 22,5 y 25,0 mm;
- Interfaz alineada con el eje longitudinal del implante;
- Superficie Neoporos.



Ø 3,75	109.1043	109.1044	109.1045
Ø 4,0	109.1046	109.1047	109.1048

Tabla 4. Longitudes y diámetros de implante Helix GM® Long.

Procedimientos quirúrgicos y colocación de los implantes

El abordaje técnico para la colocación de implantes largos es similar al de los implantes de tamaño normal. El conocimiento de las estructuras anatómicas y la corticalización de dichos implantes, en las tablas óseas laterales de la cavidad nasal, el seno maxilar o la región de placas pterigomaxilares resulta muy importante, una vez que la extensión de dichos implantes sea más elevada. Además, es necesario el uso de fresas e instrumentos más largos.

Las fresas de Helix GM® Long se utilizan quirúrgicamente en la perforación del tejido óseo durante la preparación en casos de maxilar atrófico. El conjunto para la colocación del implante está formado siete fresas. Entre ellas, hay tres para procedimiento quirúrgico guiado y cuatro para el procedimiento convencional.



	Inicial	Ø 2,35*	Ø 3,75*	Ø 4,0*
	103.453	103.462	103.463	103.464
Ø 3,75 mm	Opcional	✓	✓	
Ø 4,0 mm	Opcional	✓	✓	✓

Para tipos de hueso III y IV

* Fresas disponibles tanto para procedimientos de cirugía guiada como convencional.

Tabla 5. Secuencia de perforación de Helix GM® Long.

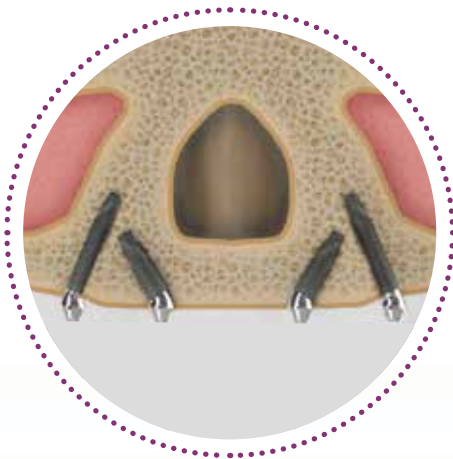


Figura 38.

Se utilizan cuatro implantes, dos posteriores y dos anteriores (figura 38). Los dos posteriores se instalan en la posición premolar, en una dirección que se inclina hasta 45° en una dirección mesial tangente a la pared anterior del seno maxilar, apareciendo la plataforma protésica en la posición del segundo premolar o el primer molar. Los dos implantes anteriores están inclinados posteriormente para cubrir también el borde lateral del piriforme^(9,23).

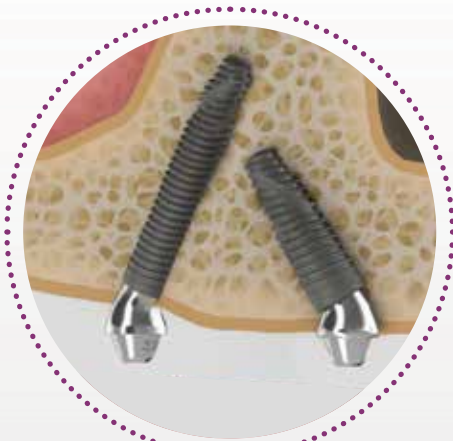

Figura 39.

El punto M es la masa ósea máxima en el borde piriforme lateral sobre la fosa nasal, donde los vértices del implante pueden encajar con el hueso cortical para lograr la estabilidad primaria^(9,23) (figura 39). Normalmente un área que no sufre con la reabsorción ósea maxilar a largo plazo.

Según Jensen et al. (2014) la angulación de implante más favorable, quirúrgica y protésicamente, es 30 grados, en función de los 3 puntos siguientes:

1. La longitud del implante en el hueso aumenta en un 50%;
2. Aumenta la forma de resistencia de carga oclusal;
3. Las configuraciones feruladas conducen a la conformación subósea, lo que aumenta la fuerza cortante (figura 40).

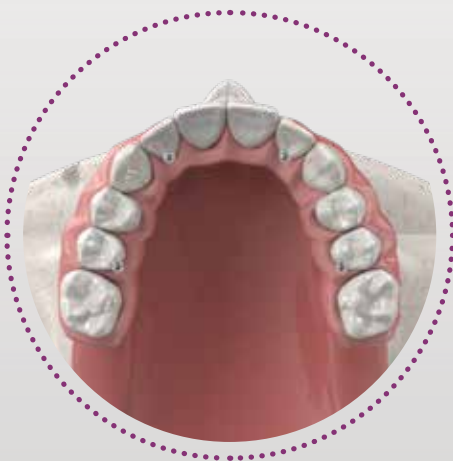

Figura 40.

Para posiciones anguladas extremas, se puede utilizar el mini pilar cónico GM de 45°. El uso del medidor de ángulo ayuda a seleccionar el ángulo adecuado del pilar en función de la conformidad de la cresta alveolar.

Opciones y procedimientos protésicos

Selección de pilar, provisional, y restauración final

Tras la colocación de implantes Helix GM® Long, llevar adelante la selección de pilar, la rehabilitación protésica temporal provisional y la confección de la restauración final conlleva pasos similares a los de la técnica de implantes de tamaño normal.

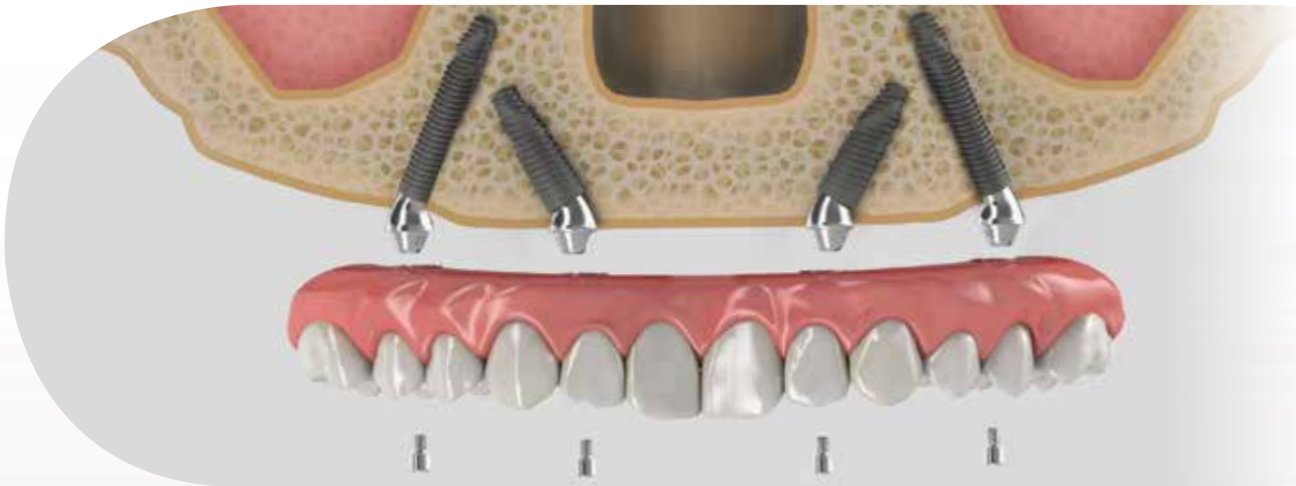

Figura 41. En función de la posición de la colocación de los implantes y la arcada de la cresta alveolar residual, se seleccionan los pilares rectos o angulados.

Mini pilar cónico GM Exact



	17°	30°	45°*
1,5 mm	115.249	115.252	115.267
2,5 mm	115.250	115.253	115.268
3,5 mm	115.251	115.254	

Tabla 6. Minipilar cónico angulado GM.
*El minipilar cónico de 45° está indicado para el uso solo con Helix GM® Long y Zygoma GM™.

Medidor de ángulo GM



	17°	30°	45°
	128.032	128.033	128.034

Tabla 7. Medidores de ángulo GM.

3 IMPLANTES CIGOMÁTICOS

En un caso clínico de osteomalacia maxilar grave, atrofia, resección quirúrgica o traumatismo, la colocación de implantes convencional podría requerir diferentes abordajes. La reabsorción del maxilar en una dirección posterior/superior da como resultado una base ósea más pequeña que necesita un reemplazo volumétrico superior al del complejo dentoalveolar, lo que añadido al hecho de las complicaciones relacionadas con la sinusitis y los senos neumatizados ensanchados, puede crear la necesidad de varios procedimientos de injerto para desarrollar tejido óseo adecuado y podría no ofrecer la vía más deseable para los pacientes.

El uso de implantes cigomáticos evita la necesidad de injertos de bloque óseo, reduciendo el período de cicatrización y, por lo tanto, el tiempo clínico para la restauración fija final. El protocolo de instalación implica la colocación de dos implantes cigomáticos e implantes normales o largos adicionales en el maxilar anterior ferulizados entre sí, para soportar una prótesis dental fija atornillada.



Figura 42. Ilustración de estructuras anatómicas.

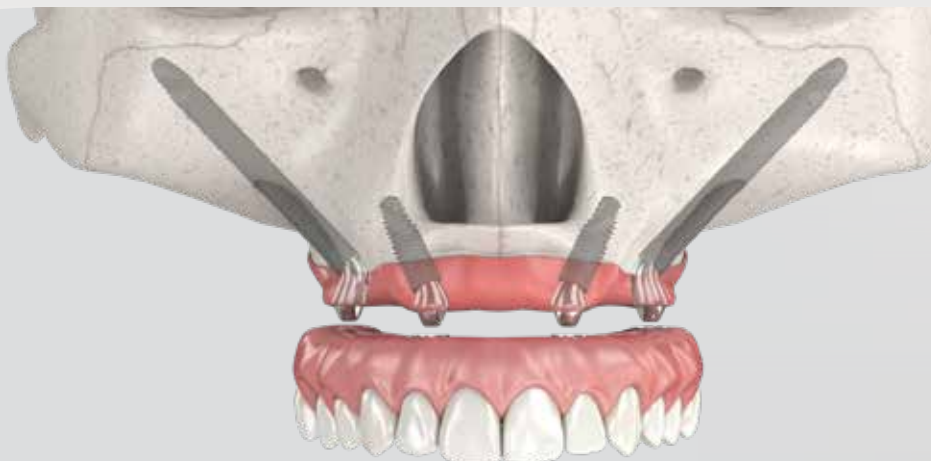


Figura 43. Colocación del implante en una rehabilitación de arcada completa con 2 implantes Zygoma GM™ y 2 implantes normales.

Zygoma GM™: implante para anclaje cigomático

Indicado para colocación quirúrgica en la región cigomática, en casos de reabsorción grave del hueso mandibular, para restaurar la estética y la función masticatoria del paciente. Los implantes cigomáticos están recomendados para la región maxilar posterior. Los implantes Neodent® Zygoma GM™ se pueden cargar inmediatamente cuando se logra una buena estabilidad primaria y con la carga oclusal adecuada.

- *Conexión protésica GM;*
- *Diámetro de 4,0 mm;*
- *Longitudes de 30,0 a 55,0 mm;*
- *Protección del tejido gracias a sección sin espiras, para un contacto agradable con la mucosa;*
- *Fresa de dirección lateral especial diseñada de evitar daños en los tejidos blandos;*
- *Superficie Neoporos;*





Tabla 8. Longitudes de los implantes Zygoma GM™.

Procedimientos quirúrgicos y colocación de los implantes

Se utilizan técnicas específicas para fomentar instalaciones de implantes cigomáticos en el maxilar atrófico. De la posición convencional a la posición del implante exterior completa, o incluso la técnica de Stella Sinus Slot⁽²²⁾, el abordaje quirúrgico se considera avanzado y requiere de un programa de formación dental específico.

Debido a la larga distancia de fresado respecto al hueso cigomático y para proteger las estructuras anatómicas adyacentes críticas, la colocación de implantes cigomáticos exige una considerable formación quirúrgica y experiencia en la planificación de diagnóstico. Para obtener una visión general adecuada sobre las estructuras anatómicas, se recomienda la planificación en 3D prequirúrgica con escaneos obtenidos mediante tomografía computarizada de haz cónico (CBCT) y un biomodelo.

Las fresas tienen longitudes más largas en comparación con las fresas de los implantes convencionales. El conjunto de fresas para la colocación de implantes se compone de seis fresas; una para procedimiento quirúrgico guiado, otra para la técnica exteriorizada y las demás para completar el procedimiento.



	Ø 2,35*	Direccional lateral Ø 4,0	Piloto Ø 2,3/3,2	Ø 3,75	Ø 4,0
	103.455	103.458	103.465	103.456	103.457
Ø 4,0 mm	✓	Opcional	Opcional	✓	✓

* Fresa disponible tanto para procedimientos de cirugía guiada como convencional.

Tabla 9. Secuencia de fresa Zygoma GM™.

Al ejecutar la técnica de implantación en cigomático extra-seno⁽²⁴⁾ (figura 44), la inserción del implante debe guiarse en función de las condiciones anatómicas, respetando la integridad del nervio infraorbitario, la órbita y la fosa infraorbitaria. La osteotomía debe realizarse tan posteriormente como sea posible, manteniendo una distancia segura de 3 mm desde el borde vertical posterior del hueso cigomático. Cuando la trayectoria del implante cigomático se visualice, deben usarse fresas quirúrgicas para crear un canal desde la cresta residual y continuar en la superficie bucal del cuerpo maxilar.

Una vez que la membrana del seno quede expuesta, deben usarse instrumentos manuales para empujar hacia dentro con la finalidad de preservar su integridad y crear espacio para las fresas. Los implantes cigomáticos deben colocarse en el espacio creado entre la membrana y el hueso cigomático, con su cuerpo situado en la cavidad del seno. Neodent® desarrolló la fresa de dirección lateral específicamente para respetar el tejido blando, evitando daños en el tejido (figura 45).

La posición de la plataforma respecto a la cresta residual debe determinarla el cirujano en función de las necesidades protésicas. Con esta técnica, los implantes posteriores surgen normalmente al nivel del segundo premolar, mientras que los anteriores se encuentran al nivel del incisivo lateral (figura 46).

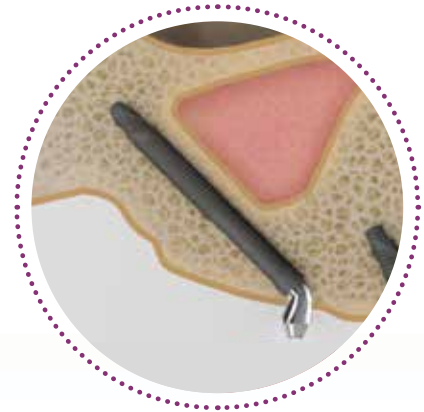


Figura 44.



Figura 45.

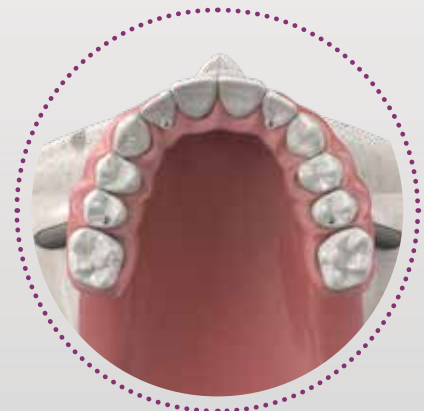

Figura 46.

Opciones y procedimientos protésicos

Selección de pilar, provisional, y restauración final

La colocación de implantes cigomáticos sobre la cresta permite la reconstrucción protésica tradicional, en contraste con el resto de los implantes colocados palatalmente. Para posiciones anguladas extremas, el mini pilar cónico GM presenta una inclinación de 45°. Con las alturas gingivales disponibles de 1,5 o 2,5 mm. Por tanto, el uso del medidor de ángulo ayuda a seleccionar el ángulo adecuado del pilar en función de la conformidad de la cresta alveolar (figura 47).

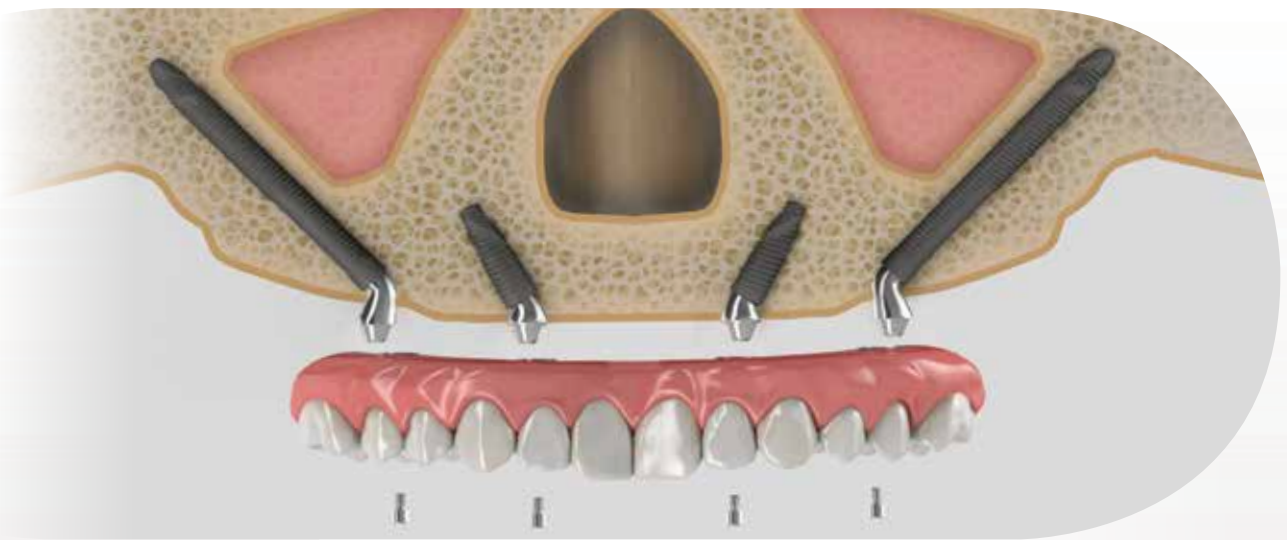


Figura 47.

Mini pilar cónico GM Exact



	17°	30°	45°*
1,5 mm	115.249	115.252	115.267
2,5 mm	115.250	115.253	115.268
3,5 mm	115.251	115.254	

Tabla 10. Minipilar cónico angulado GM.
*El minipilar cónico de 45° está indicado para el uso solo con Helix GM® Long y Zygora GM™.

Medidor de ángulo GM



	17°	30°	45°
	128.032	128.033	128.034

Tabla 11. Medidores de ángulo GM.

SOLUCIONES DE RESTAURACIÓN INTEGRALES: DISEÑADAS PARA SATISFACER TODAS LAS EXPECTATIVAS DE LOS PACIENTES

Satisfacen las expectativas de comodidad y estabilidad del paciente gracias a estructuras fresadas personalizadas e integrales para restauraciones provisionales o definitivas a nivel de pilar con una amplia gama de materiales y para todos los flujos de trabajo.

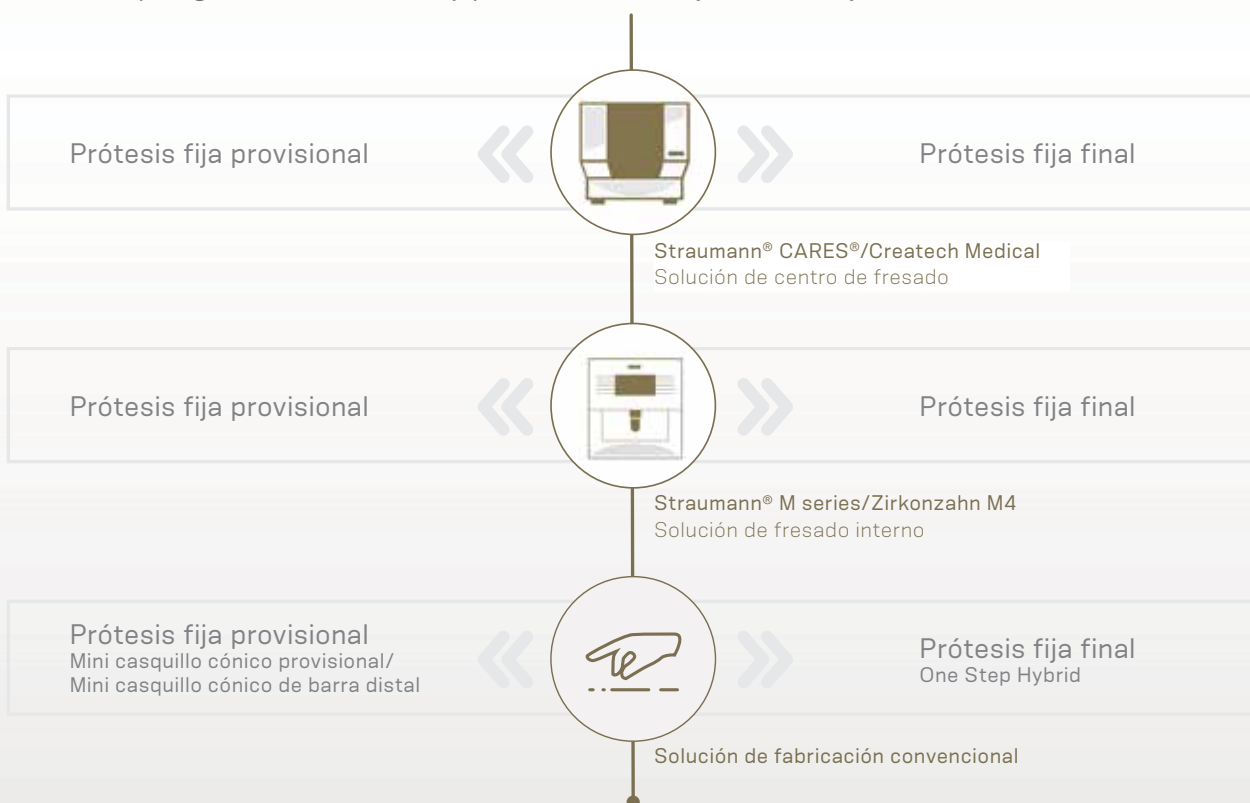


Tabla 12. Estructura para prótesis fija provisional y final.

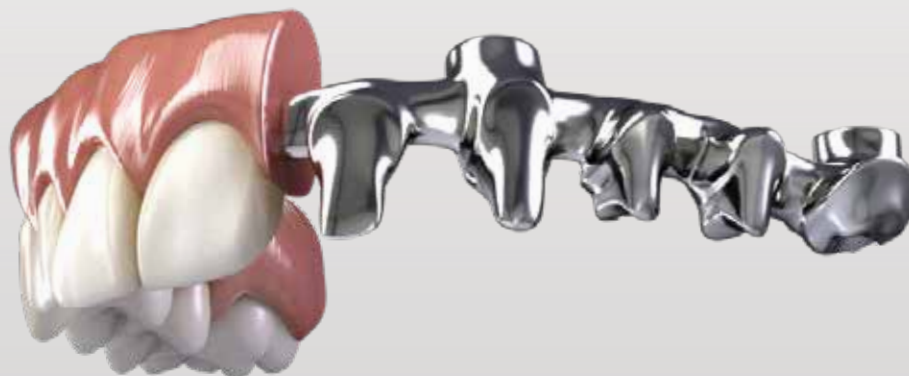

Figura 49. Ilustración de la prótesis final sobre una barra fresada.

ENVASE DEL IMPLANTE ZYGOMA GM™ Y HELIX GM® LONG

El envase de Neodent® se ha actualizado específicamente para su fácil manejo en procedimientos quirúrgicos seguros, ofreciendo seguridad desde el almacenamiento del implante a la captura y transporte al lecho implantario. Características del implante como, por ejemplo, el tipo, el diámetro y la longitud, se identifican en la parte exterior del envase.

Se suministran tres etiquetas autoadhesivas para registrar los expedientes médicos del paciente e informar al equipo que trabaje en la prótesis. También permiten la trazabilidad de todos los artículos.

Después de abrir el blíster, tenga en cuenta que el implante permanecerá adherido a la tapa. Para romper el soporte base del implante, sostenga la tapa y aplique un contratorque con la conexión GM para contraángulo (torque máximo 20 N.cm). O en caso de instalación manual, utilice el instrumento de inserción para implantes cigomáticos GM con el destornillador Neo Conexión de torque. Termine de colocar el implante con ayuda de la carraca.



Figura 48. Instrucciones para abrir y transportar el envase del implante.

Nota: El soporte está integrado en el cuerpo del implante, pero está diseñado para ser extraído del blíster sin rebaba apical.

SEGUIMIENTO

— Limpieza y cuidados

Para el éxito a largo plazo y el ajuste adecuado del puente fijo, se recomienda proporcionar instrucciones detalladas a los pacientes y realizar revisiones periódicas (al menos una vez al año). Durante estas visitas, debe examinar detenidamente lo siguiente:

- 1. Estado de los tejidos periimplantarios en relación con enfermedades orales como placa y sarro, sangrado, recesión y pérdida ósea, mediante la realización habitual de radiografías periapicales.*
- 2. La oclusión de la superestructura y las prótesis, el ajuste correcto del puente fijo, el desgaste de la superficie oclusal, la retención, el aflojamiento del tornillo y el estado del pilar.*
- 3. Función de las prótesis.*

Ofrezca una limpieza profesional con la ayuda de curetas ultrasónicas o periodontales. Retire las prótesis si fuera necesario y utilice agentes de limpieza de prótesis. Con un buen mantenimiento de la restauración fija, no es necesario sustituir los tornillos oclusales en cada revisión periódica.

Una prótesis de arcada completa requiere espacio para la estructura y el revestimiento estético (cerámico o acrílico). Además, desde un punto de vista funcional, los puentes de arcada completa deben permitir la futura higiene del paciente y nunca deben cubrir el tejido restante, que facilitará al paciente la limpieza del puente.

Para un cuidado adecuado una vez en casa, advierta al paciente que debe limpiar regularmente el espacio entre la encía y los puentes fijos, especialmente alrededor de los implantes. Se recomienda el uso de hilo dental o cepillos interdientales.

REFERENCIAS

- [1] World Health Organization 2012: World Health Survey (WHS). Geneva: WHO - World Health Organization.
- [2] Agliardi E, Clericò M, Ciancio P, Massironi D. Immediate loading of full-arch fixed prostheses supported by axial and tilted implants for the treatment of edentulous atrophic mandibles. *Quintessence Int.* 2010;41(4):285-93.
- [3] Maló P, de Araújo Nobre M, Lopes A, Moss SM, Molina GJ. A longitudinal study of the survival of All-on-4 implants in the mandible with up to 10 years of follow-up. *J Am Dent Assoc.* 2011;142(3):310-20.
- [4] Babbush CA. Posttreatment quantification of patient experiences with full-arch implant treatment using a modification of the OHIP-14 questionnaire. *J Oral Implantol.* 2012;38(3):251-60.
- [5] Sartoretto SC, Alves ATNN, Zarranz L, Jorge MZ, Granjeiro JM, Calasans-Maia MD. Hydrophilic surface of Ti6Al4V-ELI alloy improves the early bone apposition of sheep tibia. *Clin Oral Implants Res.* 2017;28(8):893-901.
- [6] Maló P, de Araújo Nobre M, Lopes A, Ferro A, Gravito I. All-on-4® Treatment Concept for the Rehabilitation of the Completely Edentulous Mandible: A 7-Year Clinical and 5-Year Radiographic Retrospective Case Series with Risk Assessment for Implant Failure and Marginal Bone Level. *Clin Implant Dent Relat Res.* 2015;17(2):531-41.
- [7] Bedrossian E et al. Fixed-prosthetic Implant Restoration of the Edentulous Maxilla: A Systematic Pretreatment Evaluation Method. *J Oral Maxillofac Surg* 2008;66:112-22.
- [8] Maló P et al. The rehabilitation of completely edentulous maxillae with different degrees of resorption with four or more immediately loaded implants: a 5-year retrospective study and a new classification. *Eur J Oral Implantol* 2011;4(3):227-43.
- [9] Jensen OT, Adams MW. Secondary stabilization of maxillary m-4 treatment with unstable implants for immediate function: biomechanical considerations and report of 10 cases after 1 year in function. *Int J Oral Maxillofac Implants.* 2014;29(2):232-40.
- [10] Brunski JB. Biomechanical aspects of the optimal number of implants to carry a cross-arch full restoration. *Eur J Oral Implantol.* 2014;7(2):S111-31.
- [11] Zarb GA, Zarb FL, Schmitt A. Osseointegrated implants for partially edentulous patients. *Dent Clin North Am* 1987;31:457-472.
- [12] Balshi TJ. Single tuberosity osseointegrated implant support for a tissue integrated prosthesis. *Int J Periodontics Restorative Dent* 1992;12:345-357.
- [13] Reiger MR. Loading considerations for implants. *Oral Maxillofac Clin North Am* 1991;3:795-804.
- [14] Balshi TJ, Wolfinger GJ, Slauch RW, Balshi SF. Brånemark system implant lengths in the pterygomaxillary region: a retrospective comparison. *Implant Dent.* 2013;22(6):610-2.
- [15] Takahashi T, Shimamura I, Sakurai K. Influence of number and inclination angle of implants on stress distribution in mandibular cortical bone with All-on-4 Concept. *J Prosthodont Res.* 2010;54(4):179-84.
- [16] Jensen OT, Cottam JR, Ringeman JL, Adams MW. Transsinus dental implants, bone morphogenetic protein 2, and immediate function for all on four treatment of severe maxillary atrophy. *J Oral Maxillofac Surg* 2012;70:141-148.
- [17] Graves S, Mahler BA, Javid B, Armellini D, Jensen OT. Maxillary all-on-four therapy using angled implants: a 16-month study of 1110 implants in 276 jaws. *Dent Clin North Am* 2011;55:779-794.
- [18] Romanos GE, Nentwig GH. Immediate functional loading in the maxilla using implants with platform switching: five-year results. *Int J Oral Maxillofac Implants* 2009;24:1106-1112.
- [19] Barewal RM, Stanford C, Weesner TC. A randomized controlled clinical trial comparing the effects of three loading protocols on dental implant stability. *J Oral Maxillofac Implants* 2012;27:945-956.
- [20] Jensen OT, Cottam JR, Ringeman JL, Adams MW. Angled dental implants placement into the vomer/nasal crest of atrophic maxillae for Allon-Four immediate function: a 2-year clinical study of 100 consecutive patients. *Oral Craniofac Tissue Eng* 2012;2:66-71.
- [21] Ivanoff CJ, Gröndahl K, Bergström C, Lekholm U, Brånemark PI. Influence of bicortical or monocortical anchorage on maxillary implant stability: a 15-year retrospective study of Brånemark System implants. *Int J Oral Maxillofac Implants.* 2000 Jan-Feb;15(1):103-10.
- [22] Stella JP, Warner MR. Sinus slot technique for simplification and improved orientation of zygomatic dental implants: a technical note. *Int J Oral Maxillofac Implants.* 2000;15(6):889-93.
- [23] Jensen OT, Adam MW, Smith E. Paranasal bone: the prime factor affecting the decision to use transsinus vs zygomatic implants for biomechanical support for immediate function in maxillary dental implant reconstruction. *The International Journal of Oral & Maxillofacial Implants.* 2014;29:e130-e138.
- [24] Agliardi, E. L., Romeo, D., Panigatti, S., de Araújo Nobre, M., & Maló, P. (2017). Immediate full-arch rehabilitation of the severely atrophic maxilla supported by zygomatic implants: a prospective clinical study with minimum follow-up of 6 years. *International journal of oral and maxillofacial surgery*, 46(12), 1592-1599.



© 2019 - JJGC Indústria e Comércio de Materiais Dentários S.A. Todos los derechos reservados. Neodent®, Acqua®, NeoArch®, Helix®, Helix GM® Grand Morse®, Zygoma GM™ son marcas comerciales o marcas comerciales registradas de JJGC Indústria e Comércio de Materiais Dentários S.A. Straumann®, CARES®, coDiagnostiX® son marcas comerciales registradas de Straumann Holding AG. Zirkonzahn es una marca comercial o marca comercial registrada de Zirkonzahn GmbH. Createch Medical es una marca comercial o marca comercial registrada de Createch Medical S.L. 3Shape es una marca comercial o marca comercial registrada de 3Shape A/S. Dental Wings es una marca comercial o marca comercial registrada de Dental Wings Inc. Puede que no todos los productos estén disponibles en todas las regiones. Para más información, póngase en contacto con su distribuidor.